Aus d. pathol. Institut zu Greifswald.

Über Hyperplasie, Adenom und Primärkrebs der Leber.

Inaugural-Dissertation

zur

Erlangung der Doktorwürde

in der

Medicin, Chirurgie und Geburtshülfe,

welche

nebst beigefügten Thesen

mit Zustimmung der hohen medicinischen Fakultät der Königl. Universität Greifswald

am

Sonnabend, den 2. Mai 1903, mittags 1 Uhr

öffentlich verteidigen wird

Walther Dibbelt
approb. Arzt
aus Pommern.

Opponenten:

Herr Erich Dibbelt, cand. med.
„ Grossmann, cand. med.

Greifswald.
Druck von F. W. Kunike.
1903.

Gedruckt mit Genehmigung der medicinischen Fakultät
der Universität Greifswald.

Prof. Dr. Martin, Dekan.

Referent: Prof. Dr. Grawitz.

Seinen Eltern

in Liebe und Dankbarkeit

gewidmet.

Wenn Poirée bei seinen Betrachtungen über die Pathogenese der primären Lebertumoren sagt: En somme on le voit, il y a presque autant de théories que d'auteurs, so ist dieser Ausspruch nicht unbegründet. Fragen wir nach dem Grund der Meinungsverschiedenheiten, so liegt er wohl einerseits in der Mannigfaltigkeit, die vornehmlich in der Histologie dieser Geschwülste so gross ist, dass in der ganzen Litteratur kaum zwei Fälle gefunden werden können, die sich einander bis in die Einzelheiten glichen; andrerseits aber schien es mir doch, als ob sich die Ansichten weniger schroff gegenüberstehen würden, wenn die Beurteilung der Materie sich nicht auf zu enger Basis gegründet hätte; der Art, dass aus dem speciellen Fall und einigen dazu passenden der Litteratur ein starres Schema gebildet wurde, in das man hineinzwängte, was ging, während das Übrige einfach unberücksichtigt gelassen wurde. Nur so ist es zu erklären, dass von den Einen den Leberzellen die Möglichkeit einer malignen Entartung überhaupt abgesprochen wurde, (Riesenfeld, Homann, Wittwicky u. a.) während andere wieder (Poirée, Delkeskamp, Hansemann u. a.) annahmen, dass in allen Fällen von Carcinom und multiplen malignem Adenom (Cancer avec cirrhose) einzig und allein die Leberzellen beteiligt seien. So plausibel es auch a priori erscheinen mag, dass auf einen Reiz irgendwelcher Art, ebensowohl das secretorische, wie das Epithel

der Ausführungsgänge der Leber durch Wucherung und Geschwulstbildung reagiren könne, so ist diese Thatsache doch bis in die neueste Zeit hinein nicht allgemein anerkannt worden und das ist eigentlich um so wunderbarer, als doch in der Litteratur Beobachtungen zu finden sind, die beiden Recht und beiden Unrecht geben, Beobachtungen, die es ausser Zweifel setzen, dass sowohl die Gallengangsepithelien, wie die Leberzellen die Matrix für maligne Geschwülste abgeben können. Das durch eigene Fälle zu beweisen, soll eine meiner Aufgaben sein.

Nehmen wir nun an, dass beide Zellarten für den Aufbau primärer Lebergeschwülste in Betracht kommen, so erwächst daraus die Notwendigkeit, in jedem einzelnen Falle nachzuweisen, welche der beiden die Matrix abgegeben hat; das ist in der That keine so leichte Aufgabe, denn so einfach die Unterscheidung auch in normalen Lebern ist, bei pathologischen Wucherungen, die zudem noch meist in Lebern auftreten, die durch Stauungsatrophie, Cirrhose etc. schon krankhaft verändert sind, gehen beide Zellarten so bedeutende Umwandlungen ein, dass man sehr wohl zweifelhaft werden kann, welche von beiden man als Matrix anzunehmen hat.

Als Paradigma derjenigen primären Leberkrebse, welche von den intrahepatischen Gallengängen ausgegangen sind, sollen uns die Krebse der grossen Gallengänge dienen. Der Nachweis, dass aus diesem Vergleiche zutreffende Schlüsse für die eine Gruppe der primären Leberkrebse gezogen werden können, soll durch den ersten Abschnitt meiner Arbeit geliefert werden.

Bei der Entscheidung, ob Geschwulste aus den Leberzellen hervorgegangen sind, kommt einerseits die Zellform

in Betracht, in dem zumeist eine polygonale, den Leberzellen ähnliche Gestalt bewahrt wird, sodann die functionellen Eigenschaften, wie Galleproduktion, Glycogenbereitung und der sonst bei normalen Leberzellen vor sich gehende Prozess der Fettinfiltration, wo im Gegensatz zu der fettigen Degeneration, sich bei wohlerhaltenem Kern im Protoplasma Fett in Tröpfchenform ansammelt. Wir können natürlich nicht erwarten, dass bei den Zellen ein und desselben Tumors alle diese Eigenschaften zusammen auftreten, aber auch schon eine von ihnen wird uns genügen, um die betreffende Geschwulst von den Leberzellen herleiten zu können.

Bleiben wir bei den aus dem secretorischen Epithel hervorgegangenen Bildungen, den multiplen, knotigen Hyperplasien, Adenomen, multiplen malignen Adenomen, Carcinomen, so sehen wir auch hier wieder die grösstmöglichste Unklarheit und Uneinigkeit und zwar dreht sich der Streit einerseits darum, wo die Grenze zwischen Hyperplasie und Adenom zu ziehen sei, andrerseits darum, ob der Begriff der multiplen, malignen Adenome (Frohmann) nicht am besten ganz zu vermeiden und alles, was durch sein Wachstum und Metastasenbildung seine Malignität bewiesen habe, zu den Carcinomen zu rechnen sei.

Die Grenze zwischen Hyperplasie und Adenom ist in der Tat ausserordentlich schwer mit einiger Präcision zu ziehen. Simmonds definirt die multiplen knotigen Hyperplasieen, eine Bezeichnung, die zuerst von Friedreich gebraucht wurde, als nicht abgekapselte aus Lebergewebe bestehende Neubildungen in kranken Lebern und rechnet sie also den Geschwülsten zu, während Beneke sie durchaus als rein regenerative Vorgänge aufgefasst wissen will, gegenüber den echten Ge-

schwülsten, in denen die Erkrankung in einer veränderten Lebenstätigkeit der Zellen liegt. — Marchand fasst unter der Bezeichnung knotige Hyperplasie Bildungen zusammen, die nach destruirenden Processen im Leberparenchym vorkommen und zwar ihrem histologischen Bau nach unter die Adenome gezählt werden können, ihrer Function nach aber einen durchaus physiologischen Vorgang darstellen, in dem sie durch die in ihnen stattfindende Gallenproduktion, vicariirend für das zu Grunde gegangene Gewebe eintreten.

Was zunächst die Frage betrifft, sind die Hyperplasien (Simmonds) zu den selbständigen Geschwülsten zu rechnen, so müssen wir dies entschieden verneinen. — Eine andere Frage aber ist es, ob die Gewebsbildungen, die Marchand unter dem Namen der knotigen Hyperplasien zusammenfässt, diese Bezeichnung in ihrem ganzen Umfang verdienen. Zunächst nach ihrer Histologie können sie, wie Marchand zugiebt zu den Adenomen gerechnet werden, dann zeigen sie, was von Marchand ebenfalls unbestritten bleibt, in manchen Fällen die Tendenz zur malignen Entartung und schliesslich verfallen sie bisweilen nach einer kurzen Wachstumsperiode den regressiven Processen der Verfettung u. s. w. anheim. Alles Eigenschaften, die dafür sprechen, dass wir es in diesen Fällen bereits mit selbständigen Geschwülsten zu thun haben.

Nun wird zwar von Marchand geltend gemacht, dass die Bildungen in ihrer Function wenigstens den Versuch machen, für das zu Grunde gegangene Gewebe einzutreten, aber wir werden später sehen, dass dies auch noch in jenen Gewebsformen der Fall ist, die schon ganz zweifellos maligner Natur sind, ja dass selbst in den Metastasen diese Eigenschaft der Mutterzellen beibehalten wird. — Wir würden, wenn wir

nach Benekes und Marchands Vorschlag den anatomischen Gesichtspunkt dem functionellen hintenansetzen wollten, durchaus nichts gewonnen haben, denn die Grenze, wo nun die wahren Geschwülste anfangen, würde eben so unsicher sein, wie zuvor.

Wir möchten vielmehr auf die Virchow'sche Definition der Geschwülste zurückgreifen und rechnen abgesehen von ihren functionellen Eigenschaften alle diejenigen Neubildungen zu den selbständigen Geschwülsten (Adenomen), die erkennen lassen, dass sie sich in ihrem Wachstum vom Mutterboden freigemacht haben; charakteristisch für sie ist, dass sie einerseits das Nachbargewebe zur Seite drängen, und zur Atrophie bringen, andrerseits nach einer mehr oder weniger kurzen Wachstumsperiode regressiven Processen anheimfallen. Histologisch setzen sie sich aus Zellen zusammen, die den Leberzellen meist ähnlich sind und bisweilen auch deren Function besitzen, dieselben liegen in Windungen, soliden oder hohlen Zellschläuchen zusammen, die wieder ihrerseits des öfteren concentrische Schichtung zeigen und sich zu Knotenform aneinanderlegen; sie können gutartig bleiben, wie dies bei den angeborenen Leberadenomen die Regel zu sein pflegt, in anderen Fällen aber, besonders wo sie auf Grund krankhafter Veränderungen im Parenchym entstanden sind, zeigt sich in einer nicht geringen Anzahl von Fällen die Tendenz zur malignen Entartung.

Was nun die Berechtigung des Begriffs, des malignen Adenoms betrifft, so scheint es uns nicht gerechtfertigt ihn fallen zu lassen, und wie Eggel alle malignen Geschwülste unter dem Namen Carcinom zusammenzufassen. — Denn in

der That handelt es sich bei den malignen Adenomen und Carcinomen der Leber um zwei histologisch ganz verschiedene Processe, in dem einen bauen sich die Neubildungen aus Leberzellen und Blutgefässen auf, im anderen nimmt das Bindegewebe an der Wucherung teil, umgibt die einzelnen Knoten, dringt in das Innere derselben und bildet wirkliche Krebsalveolen. Für die ersteren wollen wir den Namen maligne Adenome brauchen, den Frohmann zuerst angewandt hat, und die Bezeichnung Krebs allein für die letztere Art übrig lassen.

Casuistischer Teil.

Da ich in der Lage war, mehrere Fälle der keineswegs häufigen Carcinome der grösseren Gallenwege selbst zu beobachten zu können, so werde ich mit der Beschreibung dieser anfangen, das typische derselben zusammenstellen, und im Anschluss daran die Neubildungen aus den intrahepatischen Gallengangsepithelien abhandeln; ein zweiter Teil wird dann den aus den Leberzellen selbst hervorgegangenen Neubildungen gewidmet sein.

I. Gruppe.

1. Krebse der Gallenblase und der grösseren Gallenwege.

2. Fälle von primärem Carcinom der Gallengänge.

. In.-Diss. Uliszewski.

1) Im ersten Falle handelt es sich um eine 59jährige Frau, bei der durch Operation die Gallenblase mit dem Ductus cysticus und einem bis zum Duodenum reichenden Stücke

des Ductus choledochus entfernt worden war. — Die Diagnose lautete: Carcinoma incipiens D. choledochi.

Bei der mikroskopischen Untersuchung zeigte es sich, dass sowohl das cubische Oberflächenepithel, wie die Drüsen an der Krebswucherung teilgenommen hatten. Man sieht in den Einsenkungen zwischen den bindegewebigen Papillen der Schleimhaut eine Anhäufung des sonst einschichtigen Epithels, das atypische, polymorphe Zellen zapfenförmig in die Tiefe sendet; in kurzer Entfernung davon tauchen dann solide Zellnester auf, die von festem Bindegewebe umschlossen, skirrhusartige Bildungen darstellen. Aber auch die Schleimdrüsen zeigen Veränderungen; in ihrer Umgebung kommt es zu einer kleinzelligen Infiltration und die teilweise noch ganz normalen Drüsenbläschen beginnen sich atypischer Weise zu ordnen und infiltrativ in das umgebende Bindegewebe zu wuchern, wo sie ebensolche skirrhusähnlichen Formationen bilden, wie die aus dem Deckepithel hervorgegangenen Zellzüge.

2. Im zweiten Falle war bei einem 56j. Mann eine Operation vorgenommen worden und ein Stein aus der Gallenblase entfernt; 25 Tage post operationem war der Mann gestorben, bei der Section zeigte es sich, dass der Ductus cysticus auf eine Strecke von 2 cm durch knorpelhartes Gewebe umschlossen und verengt wird.

Die mikroskopische Untersuchung zeigt das Bild eines Zottenkrebses, dessen langverzweigte Papillen von einem einschichtigen, cubischen Epithel bekleidet sind. In dem bindegewebigen Stroma der Papillen und überall in der Tiefe finden sich atypische Zellnester, deren centrale Partieen einer Schmelzung verfallen und dadurch Lumina entstehen lassen,

während die peripherischen Zellen zu typischen Cylinderformen auswachsen. (Adenocarcinome).

3. Krebsige Strictur des Ductus choledochus im Duodenalteil.

Erster eigener Fall.

Am 22. Mai 1902 wurde an das path. Institut zu Greifswald von Herrn Dr. Krieger aus dem Johanniterkrankenhause zu Polzin ein Präparat geschickt, dem folgende Notiz beilag: Präparat stammt von einer 63j. Frau, welche vor 6 Wochen mit Icterus erkrankte; ausserdem bestanden Schmerzen in der Lebergegend, denen sich nach und nach Erbrechen zugesellte. Die Gallenblase war deutlich palpabel und reichte bis zur Nabelgegend. Bei der Operation fand sich eine sehr stark gefüllte Gallenblase, ein erweiterter Duct. cysticus und choledochus. Der Inhalt war etwas trüb aussehende Flüssigkeit, ein Stein war nirgends zu finden. Das Hindernis musste also im Duodenum liegen und hier fand sich ein harter überall festverwachsener Tumor. Die Gallenblase wurde in die Bauchwunde vernäht und eine hohe Jejunumfistel angelegt. Exitus!

Post mortem: Das Duodenum war stark verengt, eben noch etwas durchgängig, der Gallengang war in situ für die Sonde impermeabel, später gelang es, sie durchzuführen. Das Duodenum zeigte dicht über der Papille eine Narbe mit frischen Wucherungen.“ — Mikroskopisch war das Duodenum wie der Kopf der Pankreas normal; ein Schnitt durch diesen Teil zeigte das Lumen des Duct. choledochus umgeben von einem schmalen Ringe von Geschwulstgewebe.

Die mikroskopischen Präparate (Dr. Max Penkert) gewährten einen vortrefflichen Überblick über das Duodenum, den Pankreaskopf und die Gegend des Duct. choledochus. Die

Duodenalschleimhaut ist vollkommen normal, man sieht die regelmässig angeordneten Lieberkühnschen Drüsen, sowie Durchschnitte von Brunnerschen Drüsen, die beide keine pathologischen Veränderungen zeigen. Ebenso ist das Drüsengewebe des Pankreaskopfes durchaus normal. — Dagegen sieht man von der Gegend ausgehend, wo mikroskopisch der Ductus choledochus lag, das Gewebe von infiltrativ gewucherten Zellbildungen eingenommen, die anfangs solide, durch Einschmelzung ein Lumen bekommen. Diese Lumina nehmen relativ grosse Dimensionen an und bilden mehrfache Ausbuchtungen mit hineinragenden Papillen, sodass an jenen Stellen, wo mehrere derselben beieinander liegen, das Gewebe ein beinahe cystenartiges Aussehen bekommt. In den peripherischen, die Lumina begrenzenden Zellen macht sich ebenfalls eine Umbildung bemerkbar; die vorher polymorphen Zellen differenzieren sich zu deutlich cylinderförmigen, während die den Papillen aufsitzenden Zellen einen mehr atypischen Charakter behalten. Die Lumina enthalten bisweilen in ihrem Innern, sowie im Stroma eine gallertartige Substanz, sodass das histologische Bild hier eine gewisse Ähnlichkeit mit dem der Gallertkrebse bekommt. Dass die Geschwulst gerade dem Duodenalteil des Duct. choledochus angehört, deckt sich mit den Angaben in der Litteratur; Uliszewski führt an, dass bei 27 Fällen von prim. Krebs des Ductus choledochus in über der Hälfte derselben der Duodenalteil betroffen sei; inwieweit freilich dabei Verwechselungen mit Processen in der Duodenalschleimhaut, dem Pankreaskopf, dem Ductus pancreaticus, sowie mit dem Nebenpankreas vorliegen, lässt er dahingestellt.

4. Krebsige Strictur des Duct. choledochus mit Metastasenbildung in der Leber.

Zweiter eigener Fall.

Das Präparat stammt von einem 78j. Manne, der bereits moribund in das Krankenhaus zu Charlottenburg aufgenommen wurde. Die Organe sind im Auftrage des Herrn Prof. Ernst Grawitz dem hiesigen pathol. Institut zugesandt worden.

Lungen: sind überall lufthaltig, sie enthalten sehr reichliche Einlagerung von Kohlepigment und zeigen einen erheblichen Grad von Emphysembildung. Die Bronchien enthalten zähen, glasigen Schleim.

Milz: ist gross und von derber Consistenz. Die Kapsel ist verdickt und mit kleinen fibrösen Knötchen besetzt. Auf dem Durchschnitt ist die Trabekelzeichnung deutlich, es finden sich einzelne Ablagerungen von Kohlepigment.

Nieren: sind klein (Atrophia laevis), enthalten einige Cysten und massenhafte verkalkte Glomeruli. In den Markkegeln besteht ein geringer Grad von catarrhalischer Nephritis.

Das Peritonenum des Cavum Douglasii enthält einzelne glasige Knötchen, die ganz das Aussehen von Geschwulstmetastasen haben. Die hauptsächlichsten Veränderungen finden sich an der Leber, die mit dem Magen, dem Darm und den Gallengängen im Zusammenhang herausgenommen ist. Die Leber ist in ein grosses Conglomerat von Geschwulstknoten umgewandelt; von dem Leberparenchym sind nur noch kleine fettinfiltrierte Partien erhalten. Etwa neunzehntel des Organs werden von bis faustgrossen zum Teil confluirten Knoten eingenommen, die, soweit sie an der Oberfläche liegen, eine deutliche centrale Delle (Krebsnabel) erkennen lassen. Die Knoten sind circumscript, ausserordentlich fest und derb,

ihre Farbe ist in der Peripherie glasig und durchscheinend, während das Centrum mehr gelblich aussieht oder wenigstens von kleinen gelben Sprenkelungen durchsetzt ist. Da es sich bei diesen Geschwulstknoten unzweifelhaft um metastatische Processe handelt, wurde der Magen genau untersucht; er sitzt an der Leber, zeigt durchweg etwas saure Erweichung, ist aber sonst von glatter Schleimhaut ausgekleidet. An keiner Stelle finden sich Geschwüre, insonderheit erweisen sich Pylorus und Cardia als durchaus intact.

Die Gallenblase ist klein, ihre Schleimhaut glatt, die Wandung überall dünn, und gegen die Leber verschieblich. Sehr erheblich verändert erweisen sich dagegen die grossen Gallenwege; an der Vereinigungsstelle von Ductus choledochus und Ductus cysticus besonders, ist der Ductus choledochus in hohem Masse verengt, noch stärker aber der Ductus cysticus, dessen Innenfläche hart und vielfach eingezogen, gegen die Unterlage unverschieblich ist. Auch das umgebende Fett- und Bindegewebe ist von Krebsmasse durchwuchert. Ähnliche Veränderungen zeigt der untere Teil des Ductus hepaticus.

Auf einem Schnitt durch den Ductus choledochus zeigt die Wand ein narbiges Aussehen und geht ohne scharfe Grenzen in die Umgebung über; ob die Schleimhaut nur narbig, oder schon krebsig verändert war, liess sich makroskopisch nicht mit Sicherheit feststellen, so wird ein Längsstreifen mit dem umgebenden Gewebe herausgeschnitten und zur mikroskopischen Untersuchung eingelegt; ausserdem zum genauern Studium auch von mehreren Lebermetastasen Stücke fixirt.

In den Präparaten vom Ductus choledochus sieht man in

der Tunica propria und Submucosa überall Nester von polymorphen Zellen, die in ein oder mehreren Reihen nebeneinander liegen und von dichten Lagen Bindegewebe umgeben sind. Die Zellen haben sich gegenseitig so configurirt, dass sie einen ausgesprochenen Zelltypus nicht erkennen lassen, im übrigen haben sie aber alle einen deutlichen Kern und ihr Protoplasma ist dunkler tingirt, als das des umgebenden Gewebes. Es besteht also nicht nur eine narbige Veränderung, sondern eine krebsige Wucherung, die wir nach ihrer Histologie als Skirrhus bezeichnen müssen. Die Zellzüge sind bis in die tiefsten Lagen des Gallengangsbindegewebes vorgedrungen; sie haben auch die Nervenbündel die längs und quer getroffen überall im Gesichtsfelde liegen durchwuchert, indem sie die Bindegewebsbündel des Epineuriums auseinandergedrängt haben. Wenn wir beachten, welchen Insulten die Nervenfasern einmal durch den Druck, den die wachsende Geschwulst auf sie ausübt, dann aber auch durch die narbige Schrumpfung, die hier mit der Zellneubildung Hand in Hand geht, ausgesetzt sind, dann wird es uns begreiflich, dass eine krebsige Infiltration der grossen Gallengänge neuralgische Schmerzen als eins der ersten und unerträglichsten Symptome haben kann; leider war eine Bestätigung durch die klinische Beobachtung in diesem Falle ausgeschlossen, da ja der Patient schon moribund eingeliefert wurde.

Die Zellwucherung scheint von dem Oberflächenepithel ausgegangen zu sein, denn die Schleimdrüschen, die man ab und zu, aber nicht gerade häufig antrifft, sind von einem einschichtigen, vollkommen regelmässigen Epithel ausgekleidet und enthalten in ihrem Innern geringe Mengen von Schleim;

auch in ihrer Umgebung lassen sich irgend welche Veränderungen nicht erkennen.

Bemerkenswert ist, dass dieser relativ unscheinbare Tumor so zahlreiche und umfängliche Metastasen in der Leber und dem Peritoneum des Douglas'schen Raums gemacht hat. Die Präparate von den Lebermetastasen sind neben der Haematoxylin-Eosin-Färbung auch nach van Gieson gefärbt worden; namentlich die letzteren ergeben sehr schöne Bilder; es finden sich auch hier wieder die reihenweise angeordneten polymorphen Zellzüge, die von dichten Lagen leuchtend rot gefärbten Bindegewebes umgeben sind. Die Krebszellen gleichen in ihrem Äusseren vollkommen denen des Primärtumors; sie sind oft so spärlich vorhanden, dass in dem Gesichtsfelde nur ein oder zwei Zellzüge zu sehen sind, während der ganze übrige Teil von dichtem, kernarmen Bindegewebe eingenommen wird. Diese reichliche Narbenbildung findet sich besonders in den vom normalen Lebergewebe am weitesten abliegenden Teilen, während in den demselben zunächstliegenden Partieen das Bindegewebe mehr zurücktritt, dafür aber kernhaltiger wird; doch noch immer die polymorphen, hier reichlicheren Krebszellen umgiebt. —

Ziehen wir nun aus den angeführten Beispielen das Resumé, so sehen wir, dass die Krebse der grossen Gallenwege mit einer atypischen Wucherung: des Deckepithels, des Epithels der Schleimdrüsen oder schliesslich beider zusammen beginnen; im weiteren Verlaufe können die Neubildungen entweder zu typischen Zellformationen zurückkehren, indem sich ihre Bestandteile zu Cylinderzellen differenzieren, wobei die anfangs soliden Zellanhäufungen durch centrale Schmelzung Lumina erhalten können (Typus II der Adeno-Car-

cinome); in die es dann ebenso wie in das Stroma zur Ausscheidung von Gallerte kommen kann (Gallertkrebse) oder aber es geht mit der Zellneubildung die Wucherung des Bindegewebes in so excessiver Weise einher, dass die Geschwulst durch Narbengewebe ersetzt wird, bevor sie noch Zeit hat, vollendetere Formen anzunehmen; es resultirt der Skirrhus.

Da nun die bis in die neueste Zeit verfolgte Casuistik der Gallengangskrebse (Ulisczewski, Brenner, Deetjen) keinen von diesem principiell abweichenden histologischen Befund ergeben hat, so dürfen wir wohl die beschriebenen Formen als Typen ansehen, und beim Vorkommen gleicher Bilder in primären Leberkrebsen annehmen, dass die Gallenwege innerhalb der Leber Matrix des Tumors gewesen sind.

Es ist möglich, dass ausnahmsweise einmal beim Vorhandensein von Steinen innerhalb der Gallenkanäle ähnliche Metaplasien von Cylinderzellen zu verhornenden Plattenepithelien vorkommen können, wie sie bei Gallenblasenkrebsen zuerst Ohloff bei zwei Fällen aus dem hiesigen pathol. Institut beobachtet und beschrieben hat, welche dann von Weber und kürzlich von Deetz bestätigt worden sind. Diese Vorkommnisse wird man ebenso, wie den Fall von Sokoloff mit Flimmerepithelien in den Cystenräumen eines Adenocarcinoms der Leber bei der Beurteilung berücksichtigen; die Regel, die wir oben aufgestellt haben, wird dadurch nicht berührt

2. Primäre Leberkrebse
aus den intrahepatischen Gallengängen hervorgehend.

5. Primärer Leberkrebs um einen Echinococcussack bei einem 80j. Mann.

Dritter eigener Fall.

Am 5. November 1901 wurde von auswärts eine Leber

ohne nähere Angaben geschickt; der Sectionsschnitt hat in dem rechten Leberlappen eine 7,5 cm lange, 4,5 cm breite Höhle getroffen, die mit dem grössten Durchmesser horizontal liegt. Sie ist von einer weisslichen Kapsel ausgekleidet, in deren Umgebung das Gewebe an einzelnen Stellen ein glasig, graues Aussehen angenommen hat und infiltrativ in die Nachbarschaft gewuchert ist. In einiger Entfernung hiervon findet man im Lebergewebe mehrere bis erbsengrosse Tumoren zerstreut liegen, die ebenfalls glasig, grau aussehen und ohne scharfe Grenze in die Nachbarschaft übergehen.

In das Innere der Höhle ragt von der dorsalen Wand ausgehend ein pilzförmiger Tumor, der mit breiter Basis seiner Unterlage aufsitzt; seine Oberfläche ist leicht höckerig, blumenkohlartig; er misst 4 : 3,5 : 2,5 cm.

Da uns von dem Falle weiter nichts mitgeteilt war, konnte es zunächst zweifelhaft erscheinen, ob es sich hier überhaupt in den glasigen aussehenden Partien um einen Primär-Tumor handle. Die von der weisslichen Kapsel umschlossene Höhle konnte nicht gut etwas anderes sein, als ein alter abgekapselter Echinococcus, und dass in seiner Umgebung wirklich eine primäre Geschwulstbildung stattgefunden hatte, zeigte uns vor allem das infiltrative Wachstum, das überall ohne scharfe Grenze in die Nachbarschaft überging.

Über den histologischen Bau der Geschwulst gab uns die mikroskopische Untersuchung näheren Aufschluss.

Histologisch besteht die Neubildung aus typischem Cylinderzellenkrebs mit ausgesprochen alveolärem Charakter; die Lumina werden oft nur von einer Lage schlanker Cylinderepithelien eingefasst, und nur Zellreste im Innern derselben bekunden, dass hier ehemals solide Zellanhäufungen bestanden

haben, welche die Tendenz zeigen wieder aus atypischen Wucherungen zu typischen Zellformationen zurückzukehren. In das Lumen kommt es fast durchgehends zur Ausscheidung von Gallerte, vielfach erfüllt dieselbe auch das Stroma. Das zwischen den Alveolen liegende Bindegewebe ist dadurch oft bis zu einem schmalem Septum verdünnt, so dass der cystenartige Bau, der in dem Falle von Strictur des Ductus choledochus im Duodenalteil in seinen Anfängen zu sehen war, sich hier in der ausgesprochendsten Weise geltend macht. Stellen wir diesen Befund mit unserer makroskopischen Beobachtung zusammen, so ergiebt sich, dass im Anschluss an einen alten abgekapselten Echinococcus eine primäre Krebsbildung begonnen hat, die in ihrem histologischen Bau ganz analog dem oben beschriebenen Carcinom des Ductus choledochus im Duodenalteil ist; wir können sie als Gallertkrebs bezeichnen und als Matrix nehmen wir die Epithelien der intrahepatischen Gallengänge in Anspruch.

6. Primär-Krebs der Leber.

Vierter eigener Fall.

Am 18. Mai 1899 kam in dem Greifswalder pathol. Institut die Leiche eines 71j. Mannes zur Section. Das Protokoll (Dr. Lorenz) lautet: Kleine zierlich gebaute Leiche eines 71j. Mannes, die Haut ist am ganzen Körper von schmutzigweisser Farbe. Die dürftige Muskulatur ist in voller Totenstarre begriffen. Abdomen eingezogen; das Gesicht zeigt ausgesprochene Facies hippokratica.

Bei Eröffnung der Bauchhöhle sieht man in der Mitte das engcontrahirte Colon mit dem dicht daranliegenden etwas aufgerollten, fettarmen Netz quer durch die Bauchhöhle ver-

laufen. Das Netz ist äusserst fettarm, von wenigen schwach gefüllten Venen durchzogen. Nahe dem Colon sieht man mitten in dem äusserst atrophischen Fettgewebe ein etwa haselnussgrosses Lipom. Im unteren Abschnitt liegen die schwach durch Gas ausgedehnten Schlingen des Dünn- und Dickdarms mit vollkommen zarter glatter Serosa vor. Die oberflächlich gelegenen Schlingen sind von rötlich-grauer, die unteren von mehr roter Farbe. Abnormer Inhalt ist in dem unteren Teile der Bauchhöhle nicht vorhanden. Die obere Hälfte der Bauchhöhle wird von der Leber eingenommen, welche um 12 cm den Schwertfortsatz überragt und an ihrer Oberfläche aus dem gelbbraunen Parenchym zahlreiche Geschwulstknoten hervorragend zeigt. Die Grösse dieser aus der Leberfläche hervorragenden Knoten schwankt von Linsen- bis Taubeneiumfang. In der Mitte ist namentlich an den grösseren Knoten eine flache Delle mit reichlicher Gefässneubildung wahrzunehmen. Die Farbe der Knoten ist grauweiss. Im Mesenterium ist an der Wurzel eine weisse fibröse Verdickung zu sehen, mit auffallender Erweiterung der Chylusgefässe.

Brusthöhle: An beiden Lungen zeigt die Pleura im Unterlappen etwas frische fibrinöse Trübung. An den abhängigen Teilen des rechten und linken Unterlappens schwache Hepatisation. Die grossen Bronchien, Luftröhre und Kehlkopf zeigen blassgraue, intacte Schleimhaut.

Die Schilddrüse hat normale Configuration, nichts von Geschwulstbildung. Die Speicheldrüsen sind ebenfalls ohne Geschwulstbildung.

Bauchhöhle: Das Duodenum wird freigelegt. Die Schleimhaut ist von einer dünnen Lage von grauem Schleim bedeckt. Die Gallenwege sind vollkommen offen.

Es wird nunmehr der Magen eröffnet, welcher sehr wenigen schleimigen Inhalt enthielt. Die Mucosa ist von gleichmässig roter Farbe, zeigt leichte Faltenbildung. Vom Pylorus bis zur Cardia ist nirgends ein grösserer Tumor wahrzunehmen. Nur der Pylorusring selbst fühlt sich auffallend derb an; beim Einschneiden sieht man die intacte, glatte Schleimhaut über einen dicken Muskelring hinwegziehen. Es werden Speiseröhre nebst Halsorganen zugleich herausgenommen, die Schleimhaut ist überall blassgrau. Die stark vergrösserten und pigmentirten Bronchialdrüsen sind in der Höhe des Lungenhilus mit der äusseren Wand des Oesophagus verwachsen; irgend eine Geschwulst ist in dem ganzen Verlaufe von Oesophagus und Magen nicht nachzuweisen.

Beide Nebennieren und Nieren liegen an normaler Stelle, sind von mittlerer Grösse, ziemlich reichlichem Blutgehalt, sowohl in Rinden, wie Marksubstanz ist das Parenchym transparent. Kelche und Becken sind von zarter, grauweisser Schleimhaut ausgekleidet. — Die Ureteren sind eng, die Harnblase ist prall gefüllt und stark erweitert; aus ihr entleeren sich circa 500 cbcm klarer gelber Urin. Die Samenbläschen enthalten wenig bröckligen, bräunlichen Inhalt. Prostata in allen drei Lappen ohne pathol. Veränderungen.

Durch den ganzen Darmkanal bis zum Rectum findet sich schleimiggalliger Inhalt, nirgends ist eine Geschwulstbildung nachzuweisen. Ebenso ist die Pankreas ohne Veränderungen.

In der Leber bilden die Tumoren einen faustgrossen central stark eingezogenen Knoten und zahlreiche ringsum gelegene kleinere Tumoren. — Die Gallenblase ist nirgend mit einem derselben fest verwachsen; ihre Schleimhaut zart orangegelb,

in feine Falten gelegt. Die Gallenwege in der Leber sind bis zum Knoten heran ebenfalls offen.

Diagnose: Carcinomata multiplicia hepatis idiopathica. Bronchopneumonia hypostatica duplex. Atrophia lienis. Aneurysma serpentinum art. lienalis. Atrophia laevis renum. Enteritis catarrhalis. Nephritis calcificans medullaris. Atrophia testiculorum. Lipoma omenti. Atrophia fusca cordis.

In den mikroskopischen Präparaten sieht man mächtige Lagen von Bindegewebe, das ziemlich kernarm ist und zwischen den Bündeln überall Nester von polymorphen Zellen; so dass das Ganze ein skirrhusähnliches Aussehen bekommt. An manchen Stellen sieht man jedoch, wie sich die Zellnester mit ihren Enden entgegen wuchern und ein Stückchen Bindegewebe zwischen sich fassen, das alsbald verflüssigt wird, sodass an diesen Stellen eine drüsige Struktur entsteht: Adenocarcinom. Das Lumen der Alveolen ist des öfteren von einer homogenen, gleichmässig gefärbten Substanz erfüllt, die auskleidenden Zellen aber nur selten zu cubischen oder kurzen Cylinderformen differenziert. Nach den Grawitz'schen Ausführungen über den Modus der Lumenbildung bei Adenocarcinomen würde dieselbe im vorliegenden Falle nach dem III. Typus vor sich gegangen sein: „wo die Epithelien in den Lymphspalten dickere oder dünnere Bindegewebsbündel umwuchern, und ein Lumen durch Schmelzung des central eingeschlossenen Bindegewebes zu Stande kommt"; im Gegensatz zu dem vorigen Fall und seinen Analogen, wo die Lumenbildung nach Typus II erfolgte, in dem eine anfänglich solide Epithelwucherung später central hohl wurde. —

Da die Leber das einzig erkrankte Organ war, dürfen wir annehmen, dass hier eine primär in der Leber entstandene

Neubildung vorliegt, von teils skirrhusartigem, teils adenocarcinösem Charakter. Bemerkenswert ist das Vorkommen beider nebeneinander; wenn wir die Bindegewebswucherung als eine Schutzvorrichtung des Körpers ansehen, die mit aller Kraft bemüht ist, die Schädlichkeit, in diesem Falle die Geschwulstzellen abzukapseln und damit für sich ungefährlich zu machen, so sehen wir, dass dem entgegen die Tendenz der Geschwulstzellen zur Formation ihres Mutterbodens zurückzukehren sich als das stärkere erweisen kann, der Art, dass die Geschwulstzellen wieder das Bindegewebe umwuchern, es zur Einschmelzung bringen und sich zu Drüsenform ordnen.

Als Matrix werden wir nach Analogie des Falls von krebsiger Strictur des Ductus choledochus auch hier die intrahepatischen Gallengangsepithelien annehmen.

Was die Litteratur der Geschwülste dieser Gruppe betrifft, so kann ich der von Raupp aufgestellten Behauptung, dass sie im Gegensatz zu den aus Leberzellen hervorgegangenen die häufigeren sind, nicht beistimmen, da sie nach der Eggelschen Statistik, die wohl die vollständigste und genaueste ist, nur in einem Verhältnis von 1 : 6 Leberzellenkrebsen vorkommen. So habe ich auch seit der genannten Statistik nur zwei Arbeiten über die Geschwülste der intrahepatischen Gallengänge auffinden können, während über die Leberzellentumoren in einem Jahre mehrere zu erscheinen pflegen. — Eine ist eben die Diss. Raupp aus dem pathol. anat. Institut zu Kiel, ob es sich darin aber wirklich um eine primäre Geschwulst der Leber gehandelt hat, wage ich nicht zu entscheiden. — Der andere Fall von Neubildung, angeblich aus den intrahepatischen Gallengangsepithelien, ist von Herxheimer

aus dem Frankfurter pathol. Institut mitgeteilt worden, aber auch hier haben uns die beigebrachten Beweise nicht überzeugen können, dass das Epithel der Ausführungsgänge und nicht das secretorische Epithel die Matrix abgegeben habe. —

Was die früheren Fälle von intrahepatischen Gallengangsgeschwülsten betrifft, so überwiegt in dem mikroskopischen Befund derselben bei weiten die alveoläre Structur; skirrhusartige Neubildungen wie bei unserem 4. Falle fanden sich nur einmal in der Kindtschen Veröffentlichung angedeutet.

II. Gruppe.

1. Aetiologie und Allgemeines.

Ein allgemein gültiger Satz über die Aetiologie der primären Leberzellengeschwülste lässt sich zur Zeit nicht aufstellen! Bemerkenswert ist, dass in der weitaus grössten Mehrzahl die Processe sich in cirrhotisch veränderten Lebern abspielen. Dieser Zusammenhang von Cirrhose und Geschwulstbildung ist von fast allen Autoren zu allen Zeiten betont worden und schien mit solcher Regelmässigkeit wiederzukehren, dass Hànot et Gilbert beide Vorgänge als eins auffassten und mit dem Namen Cancer avec cirrhose belegten, ein Name, der sich bis in die neueste Zeit hinein in der französischen Litteratur erhalten hat. —

Aber wenn von uns das häufige Zusammentreffen von Cirrhose und Leberzellengeschwülsten auch nicht unterschätzt werden soll, so ist doch andererseits nicht zu übersehen, dass es in der Litteratur Fälle giebt, wo von dem Vorhandensein einer Cirrhose nichts erwähnt wird, während wieder in anderen ausdrücklich betont wird, dass eine solche nicht bestanden

habe; Eggel, der statistische Angaben hierüber bringt, fand die Frage ob Cirrhose vorhanden sei, im ganzen bei 82 Fällen berücksichtigt und unter diesen 70 Mal bejaht, 12 Mal aber negirt, woraus ein Verhältnis von 85,4% : 14,6% resultirt.

Wenn es sich nun wirklich um zwei von einander abhängige Processe handelt und die meisten Autoren sprechen sich entgegen der Meinung Frohmanns für diese Ansicht aus, so ergiebt sich die Frage, ob die Cirrhose das primäre sei, oder die Wucherung des secretorischen Epithels. Die Meinungen hierüber sind geteilt, wenn auch die überwiegende Mehrzahl sich für das erstere ausspricht.

Perls nimmt an, dass die Entstehung des Carcinoms von einer periportalen Bindegewebswucherung eingeleitet wird; die abgeschnürten Zellhaufen sollen sich dann infolge der „Einsargung" oder unter gleichzeitiger Entwickelung eines inficirenden resp. disponirenden Stoffes zu Carcinomzellen umbilden; jedoch sind von 7 Fällen, die Perls beobachtet hat, 4 zwar in cirrhotischen Lebern verlaufen, in den drei übrigen Fällen aber, von denen zwei jugendlichen Individuen angehörten, hatte sich der Process ohne Cirrhose entwickelt.

Jungmann, Brissaud u. a. leiten den Reiz zur Wucherung von der Bindegewebsneubildung her; Simmonds führt die Cirrhose direkt als Ursache der Leberzellenwucherung an, während Siegenbeck van Heukelom ihr eine derartige Rolle nicht zubilligen will, wenn er auch einen Zusammenhang zwischen beiden, der Cirrhose und der Adenombildung annimmt, den er wie andere Forscher bisher nur nicht habe auffinden können; ähnlich Wittwicky und Schmieden, welcher der Cirrhose die erste Stelle in der Kette der ätiologischen Momente einräumt.

Dagegen kommt Markwald ebenso, wie übrigens auch Derignac, auf Grund von elf Beobachtungen zu dem Schlusse, dass die Cirrhose eine Folge! der Adenombildung sei. Dieser Ansicht kann ich auf Grund meiner Beobachtungen nicht beistimmen, es ist hier vielmehr die Cirrhose ein so gut wie abgelaufener und seiner Entwicklung nach weit zurückliegender Process und van Heukelom, Schmieden, Fraser u. a. geben von ihren Fällen das Gleiche an.

Neben der Cirrhose ist chronische Gallenstauung infolge von Gallensteinbildungen als Ursache für die krebsige Entartung beschuldigt worden; sie fanden sich in der Litteratur zehn Mal angeführt.

In anderen hat man Traumen zur Erklärung heranzuziehen versucht, sei es nun, dass vor längerer oder kürzerer Zeit ein einmaliger Insult die Lebergegend getroffen hatte, wie dies besonders in der französischen Litteratur des öfteren angegeben wird, Letulle, Depage, Delaunay u. a., sei es, dass Reizungen mehr chronischer Art denselben Effekt hervorgebracht hatten. So beschreibt Zahn einen Fall, in dem die Geschwulstwucherung durch den irritativen Einfluss der durch Fractur eingeknickten III. Rippe hervorgerufen sein soll, während in einem zweiten Falle, die durch eine Verwachsung der Leber mit dem Colon transversum verursachten Zerrungen das auslösende Moment abgegeben haben sollen. Zu den auf traumatischer Basis beruhenden sind dann schliesslich auch die Fälle von Giesbers, Nölke, Heller und Herxheimer zu rechnen, in denen, wie bei meinem fünften, eine Schnürfurche bestand.

Auch der Alkohol findet sich in der Reihe der ätiologischen Momente, inwieweit mit Recht, will ich dahingestellt

sein lassen; jedenfalls gingen von den 19 Fällen, in denen chronischer Alkoholismus nachgewiesen wurde, 16 mit Cirrhose einher und in diesen würden wir wohl die Geschwulstentwicklung mit mehr Recht von jener abhängig machen und nur für die drei übrig bleibenden käme dann noch die chronische Alkoholwirkung in Betracht.

Schliesslich fehlt es auch nicht an Veröffentlichungen, in denen die Heredität herangezogen wurde, sie kam in sechs Fällen der Litteratur in Frage.

Alle diese Momente, so nahe es auch liegen mag, sie für den einzelnen Fall als auslösenden Faktor zu betrachten, kehren in dem ganzen Gebiet weder mit solcher Regelmässigkeit noch Häufigkeit wieder, dass sich uns ohne weiteres der Gedanke aufdrängte, wo eine der genannten Schädlichkeiten einwirke, pflege ein maligne Entartung der Leberzellen die Antwort zu sein.

Am einfachsten erscheint es uns, wenn man denselben Wachstumsimpuls, der so oft bei der Cirrhose zur Ausbildung der compensatorischen Hyperplasie führt, in seiner über das physiologische Ziel einer Ersatzbildung gesteigerten Intensität als die Ursache der Krebswucherung auffasste, zu gleicher Zeit würde ausser der Cirrhose auch jede andere Ursache der Leberzellen-Hyperplasie zur Krebswucherung führen können.

Casuistischer Teil.

Den casuistischen Teil dieser Gruppe wollen wir mit der Beschreibung eines Falles beginnen, der deshalb besonders genau beschrieben werden soll, weil er zeigt, dass Hyperplasie, Adenom und malignes Adenom, die Glieder einer Kette

bilden, in der das Eine nur die Weiterentwicklung des anderen darstellt.

5. Multiples malignes Leberadenom. 57j. Mann.

Fünfter eigener Fall.

Am 15. Februar 1902 wurden an das hiesige path. Institut von ausserhalb die Organe eines 54j. Mannes geschickt, der unter den Zeichen der Kachexie gestorben war. Von den Organen zeigte die Leber die grössten und für die Beurteilung der Todesursache bedeutungsvollsten Veränderungen.

Leber: An der Oberfläche ist die Leber überall höckerig, besonders stark am unteren vorderen Leberrande, ringsum den Einschnitt, der den rechten von dem linken Lobus trennt. Die Höcker sind ganz unregelmässig angeordnet und unterscheiden sich zum Teil nicht von dem umgebenden Gewebe, zum Teil schimmern sie hell durch.

Die Serosa ist im allgemeinen glatt, nur parallel zur Längsachse, einer Schnürfurche entsprechend, ziehen bindegewebige Verdickungen und Stränge, Verwachsungen zwischen Leber und vorderer Bauchwand, die bei der Section zerrissen sind.

Auf dem Durchschnitt sieht man nur in einem 5 cm breiten, 6 cm langen Bezirk des linken Leberlappens deutliche Acinuszeichnung; das grünliche Aussehen dieser Partie lässt erkennen, dass wir gallesecernierendes Leberparenchym vor uns haben; die einzelnen Acini sind von breiten weissen Bindegewebszügen umgeben.

An diesen Abschnitt stossen dicht nebeneinander liegende Inseln, die nicht mehr Bindegewebe zwischen sich erkennen lassen, wohl hyperplastisches Leberparenchym, denn wie der gelblich-grüne Schimmer vermuten lässt, hat auch

hier Gallensecretion stattgefunden. Weiter sieht man über den ganzen Durchschnitt zerstreut Herde von schwefelgelber Farbe, die von einer bindegewebigen Kapsel gegen das umgebende Gewebe abgeschlossen sind; sie gleichen in ihrem Aussehen ganz verfetteten Geschwulstknoten. Zwischen diesen und den vorher beschriebenen hyperplastischen Leberinseln sieht man in zahlreichen Knoten alle Stadien des Übergangs veranschaulicht, sodass die Farbe in den Hyperplasieen braunrot mehr und mehr glasig graurosa wird und schliesslich einen gelblichen Ton annimmt, der sich bis zum gesättigten schwefelgelb steigert.

Während alle diese Knoten Haselnussgrösse nicht überschreiten, werden im rechten Leberlappen gute $\frac{2}{3}$ von einer zusammenhängenden Geschwulstmasse eingenommen, der durchgehende Bindegewebszüge ein lappiges Aussehen geben. Im übrigen hat diese Geschwulst das glasig-graurötliche Aussehen maligner Tumoren und geht diffus in die Nachbarschaft über, die ein weit differenzierteres Gewebe zeigt. — Der übrige Teil des rechten Leberlappens wird wie der linke von Knötchen eingenommen, die zwischen spärlichen Resten von Lebergewebe liegend auch hier alle Stadien von den hyperplastischen Inseln bis zu den verfetteten Geschwulstknoten durchlaufen. — In der Umgebung des grossen Tumors sind die Venen zum Teil erfüllt von frischen thrombotischen Massen, deren Durchbruch durch die Wand des Blutgefässes man an einer Stelle direkt verfolgen kann.

Lungen: Die Pleura ist überall zart, glatt und spiegelnd, es finden sich nirgend Zeichen, dass Verwachsungen zwischen Pleura costalis und Pleura pulmonalis bestanden haben. Das Parenchym der Lungen ist durchaus lufthaltig, auf dem

Durchschnitt fast schwarz infolge reichlicher Pigmentablagerung. Die Schleimhaut der Bronchien ist glatt, graurosa abnormer Inhalt findet sich nicht in ihnen.

Herz: Misst 6 : 10,5, die Muskulatur ist braunrot (Atrophia fusca), Klappen und Endocard sind überall zart und intact. Die Muskulatur misst links 1,5 cm, rechts 0,6 cm.

Milz: fühlt sich ziemlich derb an, misst 14 : 8 : 5 cm, die Kapsel ist graurötlich spiegelnd; das Parenchym auf dem Durchschnitt braunrot, die Schnittfläche ist glatt, Trabekel- und Follikelzeichnung deutlich.

Nieren: Die Kapsel lässt sich leicht und ohne Substanzverlust abziehen. An der Oberfläche sind die Nieren graurosa, auf der Schnittfläche beide transparent, die Schleimhaut des Nierenbeckens ist graurötlich, glatt und durchscheinend.

Die Schleimhaut des Tractus intestinalis ist überall graurosa und intact; in den Beckenorganen zeigen sich keine Abweichungen vom normalen. —

Bei der Untersuchung an der frischen Leber, die zunächst vorgenommen wurde, fanden sich in der kleinen Partie, die makroskopisch intactes Lebergewebe zu enthalten schien, mit breiten Bindegewebszügen umgebene Acini und frischer Icterus, daneben auch vereinzelte Züge von hyperplastischen Leberzellen. Diese grossen, saftreichen, grobkörnigen, oft mit zwei Kernen versehenen jugendlichen Leberzellen finden sich auch in den braunroten Inseln nur um vieles reichlicher, während die Entwickelung des Bindegewebes hier mehr zurücktritt, sodass die einzelnen Zellkomplexe nur durch schmale, dünne Septa von einander getrennt werden; frischer Icterus besteht auch hier.

Dagegen setzen sich die Knötchen, die sich durch ihr

mehr markiges Aussehen schon makroskopisch von den hyperplastischen Inseln unterscheiden, aus Zellen zusammen, die zwar Fetttröpfchen enthalten, aber keine Spur einer icterischen Färbung oder von Gallenpigment erkennen lassen; ein deutlicher Kern ist in allen vorhanden, derselbe enthält ein oder zwei scharf hervortretende glänzende Kernkörperchen; an Grösse scheinen sie die Zellen der hyperplastischen Inseln und der normalen Acini zu übertreffen. In der Umgebung derselben liegen langausgezogene und in Längsreihen angeordnete Leberzellen mit reichlichem braunen Pigment im Stadium der Atrophie. Sie gleichen ausserordentlich denen, die sich in der Umgebung von Echinococcen oder die Nachbarschaft verdrängenden Geschwülsten finden; so dass es wohl nahe liegt, auch hier anzunehmen, dass das Wachstum der Knötchen zur Verdrängung des umgebenden Gewebes geführt hat.

Die grossen Geschwulstmassen im rechten Leberlappen zeigen polygonale Zellen, die in langen Reihen und Zügen angeordnet sind; auch sie enthalten neben wohlerhaltenem Kern und Kernkörperchen Fetttröpfchen und haben eine grosse Ähnlichkeit mit Leberzellen, ohne jedoch Gallenpigment zu zeigen.

In den schwefelgelben Knoten schliesslich findet man Detritus und der Verfettung anheimgefallene Zellen.

Es wurde auch an der Stelle, wo der Durchbruch der Tumormassen in die Vene erfolgt war, ein Schnitt durch den Thrombus gemacht und es zeigte sich, dass auch dieser aus denselben polygonalen Zellen mit deutlichem Kern und stark lichtbrechenden Fetttröpfchen, wie der Haupttumor im rechten Leberlappen, bestand.

Nachdem uns die frische Untersuchung orientirt hatte, dass es sich in diesem Falle um Neubildungen handle, welche vom Leberparenchym ihren Ausgang genommen, wurden, um die genauere Histologie derselben festzustellen, von den verschiedensten Stellen Stücke in Formalin 4%., absoluten Alkohol, und Flemming'sche Lösung gelegt; die Objecte wurden dann alle, soweit sie nicht schon in Alkohol lagen, in Alkohol von steigender Concentration gehärtet und in Paraffin eingebettet. Zum Schneiden wurde das Mikrotom benutzt, und die Schnitte auf dem Objectträger gefärbt. Und zwar wurde für die Kernfärbung Haematoxylin resp. Haemateïn verwandt, für die Gegenfärbung Eosin; die in Chromosmiumessigsäure fixirten Objecte wurden mit Anilinwasser-Saffranin gefärbt und mit verdünnter Pikrinsäure differenziert.

Wenn man die so gewonnenen Präparate durchmustert, fällt auf, dass auch schon jene Stellen, die makroskopisch intactes Lebergewebe zu enthalten schienen, übersät sind mit mehr oder weniger zerstreut liegenden kleinsten und grösseren Geschwulstknoten; die schon bei Übersichtsvergrösserung durch ihr charakteristisches Verhalten Farbstoffen gegenüber hervorstechen; denn sowohl in den Haematoxylin-Eosin-Präparaten, wie in den mit Saffranin gefärbten, haben sie den Farbstoff äusserst lebhaft aufgenommen und sind viel dunkler tingirt, als die normalen Leberzellen. —

Das Leberparenchym zeigt eine Verdickung des inter- und intralobulären Bindegewebes, in den Leberzellen sieht man häufig Ablagerungen von Gallenpigment und Fetttröpfchen, die sich in den nach Flemming fixirten Präparaten geschwärzt haben; bei den anderen ist das Fett extrahirt und man sieht die leeren Vacuolen.

Durch das Parenchym hindurch ziehen mächtige Bindegewebszüge mit weiten Gefässen und zahlreichen Gallengängen; die Bindegewebslagen bestehen aus langen, dicht aneinander liegenden Fibrillen, mit sehr spärlichen lang ausgezogenen Kernen, nur an einzelnen Stellen, besonders wo Bindegewebe an Parenchym stösst, trifft man grösseren Kernreichtum und die Kerne sind hier rund, im Gegensatz den ebenbeschriebenen langausgezogenen.

Die Gallengänge haben alle schönes, einschichtiges Cylinderepithel mit basal stehendem Kern, sie sind auch in unserem Falle, wie bei der Cirrhose häufiger beobachtet wurde, äusserst zahlreich.

Wir ziehen also den Schluss: dass sich in der Leber eine interstitielle Hepatitis abgespielt hat, die im grossen und ganzen längst zum Abschluss gekommen, nur noch in frischen entzündlichen Herden einige Nachschübe erfährt. — Es zeigt sich, dass der übrig gebliebene Teil compensatorisch für die durch die Cirrhose zu Grunde gegangenen Gewebsabschnitte eingetreten ist, indem sich in den einzelnen Acini, ohne besondere Regelmässigkeit, bald mehr nach der Peripherie, bald mehr nach dem Centrum hin, hyperplastische Inseln gebildet haben.

Zum grossen Teil lassen sie keine auffallenden Eigenschaften sehen; ihre Zellen sind nur grösser als die normalen Leberzellen und unterscheiden sich sonst in nichts von jenen hyperplastischen Inseln, die man so häufig in cirrhotischen Lebern schon bei frischer Untersuchung findet.

Nicht so jedoch alle, in einigen Hyperplasieen fangen die Zellen, neben deutlicher Veränderung in der Färbung an, sich in eigenartiger und auffallender Weise zu ordnen.

Die Zellzüge laufen nicht mehr radiär auf die Centralvene zu, sondern beginnen sich zu schlängeln und in Windungen zu legen, sodass sie als ein besonderer Zellcomplex im Leberacinus liegen, ohne jedoch vorerst anders von ihm getrennt zu sein, als durch dünne Bindegewebszüge des intralobulären Bindegewebes. Hiermit hat aber die Hyperplasie die Grenze des physiologischen erreicht, in seiner Weiterentwickelung wird uns der Process die Histogenese des Leberadenoms veranschaulichen.

Zunächst wachsen die geschlängelten Zellzüge, die bisher nur aus 3—5 nebeneinanderliegenden Zellen bestehen, zu längeren Cylindern aus, die miteinander anastomosiren und sich in vielfachen Windungen aneinanderlegen; zu dem schreitet auch die Veränderung des Protoplasmas fort, durch den Alkohol ziemlich geschrumpft und retrahirt, nehmen die Zellen äusserst begierig Farbstoffe auf und bekommen jene dunkle Färbung, die sie auch schon bei schwacher Vergrösserung als different von den normalen erkennen liess. Aber auch durch ihr Wachstum entfernen sich diese Bildungen immermehr von den einfachen Hyperplasien; während diese nämlich in den Acini zerstreut lagen, ohne irgend welchen Einfluss auf ihre Nachbarschaft auszuüben, zeigen jene bald durch die Verdrängung der umgebenden Leberzellen, die sie dabei zur Atrophie bringen, dass sie zu einem **selbständigen Wachstum gegenüber dem Mutterboden** gelangt sind. Fig. 1.

Aus den Hyperplasien sind Adenome geworden!

Was ihre genauere Histologie betrifft, so bestehen die langen anastomosierenden soliden Zellcylinder, die sich zu runden Knoten aneinandergelegt haben, aus Zellen, die niemals mehr Gallenpigment enthalten, bisweilen aber noch

Fetttröpfchen oder vielmehr die jetzt leeren Vacuolen derselben erkennen lassen; ihre dunklere Färbung ist schon mehrfach erwähnt worden. Im allgemeinen sind sie kleiner als die hyperplastischen Leberzellen, aus denen sie entstanden sind; es scheint sich hier jedoch in der That nur um eine stärkere Schrumpfung zu handeln, denn bei der frischen Untersuchung, die hierfür doch wohl massgebend sein muss, waren sie im Gegenteil grösser als diese.

Die einzelnen Zellbalken, die durch einen Spalt von einander getrennt sind, werden überall von einem zarten Saum umgeben, in dem sich in bestimmten Abständen langgestreckte Kerne befinden.

Ihre Blutversorgung erhalten die Knoten durch eigene Gefässe, deren Eintritt in das Adenom man bisweilen verfolgen kann; es zieht, von reichlichem Bindegewebe umgeben, und vollgestopft mit roten Blutkörperchen in das Innere des Knotens, sodass dieser demselben aufsitzt, wie eine Brombeere ihrem Stiel. Wenn man dem Laufe des Gefässchens folgt, so kann man den Übergang von seinem Endothel zu dem vorhin erwähnten Saum, der die Zellreihen des Adenoms umkleidet, verfolgen, sodass man wohl nicht fehlgeht, wenn man auch diese Umkleidung als Endothel, und die Spalten als durch Schrumpfung der Zellen erweiterte Blutbahnen anspricht.

In der Umgebung dieser Gebilde sind die Leberzellen zu länglichen Spindeln umgewandelt, die sich zwiebelschalenähnlich um die Knoten schichten; sie enthalten neben Fetttröpfchen reichliches braunes Pigment und zeigen an, dass sich hier das Leberparenchym infolge des Druckes der wachsenden Geschwulstknoten im Stadium der Atrophie befindet. Die Atrophie geht in den dem Knoten zunächst liegenden Zellen

soweit, dass sie zu dünnen Fibrillen umgeformt werden, bei denen nur der Kern- und Pigmentgehalt Zeugnis für ihre Abkunft giebt, vergl. Fig. 1 a.

Dass also ein ziemlich lebhaftes Wachstum in den Adenomknoten stattfindet, ist wohl kaum zweifelhaft; auf welchem Wege die Kernteilung vor sich geht, habe ich nicht erweisen können. Mitosen waren nur ausserordentlich selten zu sehen. Die Vergrösserung der Knoten geht teils durch Sprossentreibung in die Nachbarschaft vor sich, in dem sich einzelne Zellzüge buckelförmig in dieselbe vorwölben und sie vor sich hertreiben, teils durch Zusammenfliessen der einzelnen Knoten, in dem das zwischen zwei Adenomknoten liegende Lebergewebe successive bis zu einem dünnen Septum verdrängt wird; ein Prozess, der sich in Fig. 1 unserer Abbildungen bei b vorbereitet.

Aber auch hiermit ist das Ende der Entwickelung noch nicht erreicht; jemehr man an Stellen kommt, die makroskopisch das glasige, graue Aussehen maligner Tumoren zeigten, um so öfter kann man an ein und demselben Knoten sehen, wie ein Teil desselben bei dem oben beschriebenen Typus verharrt, während der andere in eine excessive Wucherung ausartet; die Zellzüge vergrössern sich im Längen- und Querdurchmesser um das zwei- und dreifache und bilden so mächtige mit einander anastomosirende Zellschläuche, die sich in vielfachen Windungen aneinanderlegen. Auch jetzt werden sie noch überall von einem feinen Endothelsaum umgeben, der sich bisweilen abgehoben hat und dann frei in den Lumen der Spalten liegt, die zwischen den einzelnen Zellschläuchen verlaufen. Diese Spalten sind, nur in weit vergrössertem Masse, ebenfalls Blutbahnen, aus denen jedoch die Blutkörperchen zum allergrössten Teile ausgefallen sind.

Lebergewebe findet sich an diesen Stellen nur äusserst spärlich und dann meist in der vorher beschriebenen Spindelform, wo es an manchen Stellen noch eine Kapsel andeutet; viel öfter ist jedoch von einer Grenze dieser wuchernden Schläuche nichts mehr zu sehen, sie scheinen nur bei den dicken Bindegewebszügen, die sich als Residuen der alten Cirrhose vorfinden, halt zu machen.

Damit verliert die Geschwulstbildung schon mehr und mehr ihren gutartigen Charakter und nähert sich in ihrer Histologie den Bildern, wie wir sie in der Geschwulst des rechten Leberlappens finden. In diesem Abschnitt ist von Leberparenchym überhaupt nichts mehr zu sehen. Man bemerkt nur die längs und quer getroffenen soliden Zellschläuche und die zwischen ihnen liegenden bisweilen enorm weiten Bluträume, vollgepfropft von roten Blutkörperchen; dadurch bekommt das Gewebe ein beinahe cavernöses Aussehen. Vergl. Fig. 2. c. c. 1.

Die cirrhotischen Bindegewebszüge erleiden in diesen Partieen eine bemerkenswerte Veränderung, wenn man ihnen folgt, sieht man alsbald, dass die Bindegewebsfasern in eigenartiger Weise zu quellen beginnen und als feinstes Filzwerk hervortreten, bei dem die Kernfärbung allmälig ausbleibt: das Bindegewebe ist eine fibrinoide Quellung eingegangen. Fig. 2 bei a.

In zahlreichen Stellen der Geschwulst findet man dann regressive Processe, das Gewebe zeigt hier bei den angewandten Färbungsmetoden ein diffus rotes Aussehen, die Kerne färben sich nicht mehr, das Gewebe ist dem fettigen Zerfall anheimgefallen. Fig. 2 b.

Kehren wir nun noch ein Mal zu den cirrhotischen

Bindegewebszügen zurück. In den weiten Gefässlumina derselben finden wir, umgeben von roten Blutkörperchen Zellinseln liegen, welche in ihrer Struktur genau den oben beschriebenen Zellschläuchen gleichen, solide Zellkugeln von einem zarten Endothel eingefasst. Es sind augenscheinlich Geschwulstpartikelchen, welche der Blutstrom von jenen Stellen, wo wir makroskopisch den Durchbruch des Tumors in das Gefäss sehen konnten, fortgeführt hat; dass an Ort und Stelle ein Hineinwuchern der Zellen in das Lumen stattgefunden hat, schliessen die intacten und mitten in dichtem Bindegewebe liegenden Gefässwandungen wohl aus. —

Dass so tiefgreifende und umfangreiche Veränderungen in der Leber nicht ohne Einfluss auf die Circulationsverhältnisse derselben bleiben konnten, liegt auf der Hand und so sehen wir denn auch in jenen Partieen, wo das Lebergewebe scheinbar intact war, schwere secundär durch Stauung bedingte Schädigung des Parenchyms. Die zwischen den Leberzellenbalken verlaufenden Capillaren sind stark erweitert und vollgepfropft von roten Blutkörperchen, die sich in den mit Formalin gehärteten Präparaten durch ihre leuchtend rote Farbe von dem umgebenden Gewebe abheben. – Besonders dort aber, wo die Blutkörperchen ausgefallen sind, bemerkt man, dass in den Gefässwandungen eine Neubildung von Bindegewebe stattgefunden hat. Wir erklären dies dadurch, dass durch den Druck der Geschwulstmassen auf die abführenden Gefässe eine Stauung entstanden ist.

Epikrise.

In einer Leber mit alter, chronischer, interstitieller Hepatitis ist ein Teil der Leberzellen hyperplasiert und hat compensatorisch die Leistung für das durch die Cirrhose zu Grunde

gegangene Parenchym übernommen. Dieser an sich physiologische Vorgang ist aber nicht stationär geblieben, sondern ist in einzelnen Teilen gleichsam über sein Ziel hinausgegangen, indem sich die Zellen zu einem selbständigen Wachstum auf Kosten des Mutterbodens emancipiert haben, bei dem die physiologische Thätigkeit der ursprünglichen Zellen, die Gallenproduktion, verloren gegangen ist. Einmal zu selbständigen Geschwülsten: „Adenomen" geworden, sind sie dann ins maligne entartet, das heisst haben ein infiltrativ wucherndes Wachstum angenommen, das zum völligen Schwund des umgebenden Gewebes geführt und die Gefässwandungen durchbrochen hat; es resultierte das multiple maligne Adenom. — In den Partien mit erhaltenem Leberparenchym zeigen sich schwere durch Stauung bedingte Veränderungen.

8. Primäres Carcinom der Leber.

10j. Mädchen.

Sechster eigener Fall.

Am 5. März 1901 wurden Leber und Milz eines 10j. Mädchens aus dem Werftkrankenhause zu Wilhelmshaven geschickt mit nachfolgender Notiz:

Das sehr schwächliche Mädchen befand sich seit Weihnachten 1900 nicht mehr ganz wohl, ist aber erst seit dem 20. Februar 1901 ernstlich erkrankt. Gleich nach der Aufnahme stellten sich profuse, blutige Stühle ein und später auch reichliches Bluterbrechen. Das Kind kam in einen moribunden Zustand. Ausser einer Vergrösserung der Leber liess sich nichts nachweisen, was den Zustand hätte erklären können. Hereditäre Belastung durch Lues oder Tuberkulose war nicht zu erweisen. Am 4. März trat Exitus ein!

Bei der Sektion steht das Zwergfell beiderseits bis zur Höhe der 4. Rippe, die Leber überragt den Rippenbogen um 8 cm, der stark aufgetriebene Magen überragt den Leberrand um 10 weitere cm und ist ganz mit geronnenem Blut angefüllt. Die Leber wird

von einem grossen Tumor eingenommen und an dieser Stelle sind Netz, Colon und Leber ziemlich fest mit einander verklebt. Sonst ist das Peritoneum intakt; es findet sich kein Ascites. Die Magen- und Darmschleimhaut sind stark cyanotisch. Herz, Lungen und Nieren zeigen keine pathol. Veränderungen.

Makroskopischer Befund an der Leber: Die Leber misst 20 : 16 : 8 cm und wiegt 1000 gr. Der r. Leberlappen ist in seiner oberen Hälfte meist glatt und von braunroter Farbe, während der untere Teil in eine zusammenhängende Geschwulst verwandelt ist, die eine höckrige Oberfläche mit grösseren und kleineren Einziehungen zeigt; die Farbe ist hier rötlich-gelb, teils strohgelb mit ziegelroten Flecken. Im Ligamentum Suspensorium findet dieses Aussehen eine scharfe Grenze, sodass der linke Lappen sich durch seine Oberflächenzeichnung deutlich von dem rechten unterscheidet; aber auch an dem linken sieht man überall höckrige Hervorwölbungen, die unter dem Leberüberzug gelblich-rötlich durchschimmern. Die Höcker, die Haselnussgrösse erreichen, sind manchmal scharf gegen das umgebende Gewebe abgesetzt, zum Teil gehen sie aber auch, soweit oberflächlich sichtbar, ohne Grenze diffus in das Nachbargewebe über. — Auf dem vorgeschriebenen Durchschnitt präsentieren sich die schon an der Oberfläche sichtbaren Knoten, die sich durch ihre gelbliche Farbe deutlich vom braunroten Lebergewebe abheben. —

Im rechten Lappen liegen Knoten von Erbsengrösse, bis zur Grösse einer guten Dattel, sie sind von rötlich-gelber, bis gelber Farbe und von weicher Consistenz. Der linke Leberlappen ist durchweg von gelblichen Knoten eingenommen, die, zwar an und für sich kleiner wie im rechten, doch nur wenig Lebergewebe übrig lassen. —

Ein Durchschnitt durch den unteren Teil des rechten

Lappens zeigt eine fast gelblich-weisse, markige glasige Farbe und ist von äusserst derber Consistenz.

Die Gallenblase ist durch einen gelblichen derben Strang an die Tumormassen des rechten Leberlappens fixiert; dicht an dieser Stelle ist die Gallenblasenschleimhaut durch eine weiche Masse hervorgewölbt. Die Farbe der Schleimhaut, die keine path. Veränderungen zeigt, ist dunkelgrün.

In den Präparaten, die von Herrn Dr. Max Penkert, Assistenten des Instituts, hergestellt sind, fällt gleich beim ersten Blick die Ähnlichkeit der Zellen der Neubildung mit den Leberzellen auf. Auch mit dem von mir als fünfter Fall beschriebenen bieten die mikroskopischen Bilder auf den ersten Blick eine gewisse Ähnlichkeit.

Was nun die genauere Histologie angeht, so ist in dem Leberparenchym, soweit sich solches noch findet, von einer Acinuszeichnung nichts mehr zu erkennen, man sieht zwar hin und wieder das Lumen einer Centralvene getroffen, aber die Leberzellen in ihrer Umgebung liegen vollkommen regellos nebeneinander, ohne auch nur eine Andeutung radiärer Stellung. Zwischen dem Leberparenchym findet man ziemlich ausgedehnte Herde von Bindegewebe, in dem Gefässlumina und Gallengänge liegen. Letztere sind auch in diesem Falle ziemlich reichlich; sie besitzen aber alle ein schönes einschichtiges Cylinderepithel mit basal stehendem Kern; in ihrem Lumen findet sich ein feines Netzwerk einer fast farblosen Masse. Auffallend ist die reichliche Anhäufung bräunlich-gelben Blutpigments überall zwischen den Leberzellen und auch in den feinsten Gefässquerschnitten. — An das Lebergewebe stösst, aber durch Bindegewebe von ihm getrennt, ein vom Leberparenchym verschiedenes Gewebe, das

die Zellen zu knotenförmigen Anhäufungen aneinandergelegt zeigt. In seiner Umgebung und zwar am auffälligsten in der nächsten Nähe desselben haben die Leberzellen langausgezogene Spindelform angenommen und umgeben zwiebelschalenähnlich die Geschwulst. In dieser Beziehung ähneln die Bilder hier den im vorigen Fall beschriebenen, jedoch mit einem wichtigen Unterschiede, während dort Geschwulst direkt an Lebergewebe stiess, sind hier beide überall durch Bindegewebe von einander getrennt. Dasselbe ist im allgemeinen recht kernarm, sodass man nur hin und wieder zwischen den parallel neben einander verlaufenden Fibrillen einen Kern bemerkt; nur an der Grenze von Bindegewebe und Geschwulst sieht man zuweilen reichlichere Kerne und es fällt auf, dass dann das Bindegewebe zapfenförmige Sprossen zwischen die Zellen des Tumors treibt. Weiter ab in jenen Teilen, wo von Leberparenchym nichts mehr wahrzunehmen ist, sieht man das Bindegewebe in weit mächtigeren Lagen die Tumormassen umgeben, in ihnen liegen hier Blutcapillaren, Längs- und Querschnitte von Gallengangscapillaren. Auch hier zeigt das Bindegewebe wieder überall die Tendenz zur aktiven Wucherung; indem sich ein Zapfen in die Geschwulst hineinschiebt, wächst er länger und länger aus, bis er schliesslich einen Teil des Mutterknotens von diesem vollkommen abgetrennt hat; sodass es zur Bildung grosser zusammenhängender Tumormassen, wie im vorigen Falle, überhaupt nicht gekommen ist. Dagegen liegt das Bindegewebe als ein äusserst zierliches Gerüstwerk in jedem Knoten, indem es mehrere Zellen desselben umfasst und so wirkliche Krebsalveolen darstellt. —

Die Zellen der Tumoren sind polygonal mit einer un-

verkennbaren Ähnlichkeit zu den normalen Leberzellen; sie haben alle einen deutlichen, runden Kern mit mindestens einem, bisweilen auch mehreren Kernkörperchen. Dass in ihnen eine Zellprolifration auf dem Wege der indirekten Zellteilung vor sich geht, lassen Kerne im Stadium des Monasters und Diasters erkennen, die man bisweilen, aber nicht gerade häufig antrifft. Besonders charakteristisch für sie ist das Vorkommen kleiner Vacuolen im Protoplasma, welche unzweifelhaft kleine Fetttröpfchen enthielten, die nunmehr durch den Alkohol extrahiert worden sind. Es handelt sich hierbei um Fettinfiltration und nicht um degenerative Processe, wie der vollkommene deutliche Kern zeigt, und wir stehen hier wieder vor der lehrreichen Thatsache, dass eine Geschwulst, die in ihrem Wachstum so entartet ist, dass sie zum Untergange nicht nur des Mutterbodens, sondern auch des ganzen Organismus geführt hat, gleichwohl gewisse physiologische Eigenarten seiner Matrix beibehalten kann.

Epikrise.

Im Gegensatz zu dem vorher beschriebenen malignen Adenom haben wir es hier mit einer Geschwulst zu tun, für die zwar die Leberzellen die Matrix abgegeben haben, ausserdem aber hat sich auch das Bindegewebe durch Proliferation und Bildung von Krebsalveolen an dem Aufbau beteiligt, so dass die Geschwulst in ihrer Gesamtheit als primäres, echtes Lebercarcinom bezeichnet werden kann.

9. Ein Fall von Carcinoma hepatis idiopathicum.

In.-Diss. George Meyer. Berlin 1882.

Der Fall, der seiner Zeit unter Leitung von Herrn Prof.

Grawitz am Berliner path. Institut bearbeitet wurde, betrifft einen 44j. Mann.

Die path. anat. Diagnose lautet:

Carcinoma hepatis. Degeneratio carcinomatosa glandularum epigastricarum retroperitonealium, supraclavicularium et trachealium. Phthisis chronica fibrosa lobi superioris pulmonis utriusque. Ulceratio follicularis Ilei et Coli. Peritonitis chronica fibrosa et perforatio Ilei. Peritonitis stercoralis recens. Splenitis chronica. Atrophia fusca cordis.

Die Leber ist kolossal vergrössert, wiegt acht Pfund; sie ragt rechts tief in die Regio iliaca. Der ganze linke Lappen ist in eine gleichmässig derbe Geschwulst verwandelt. Auf dem Durchschnitt sieht dieser grauweiss aus. Mehr nach rechts bemerkt man einzelne, mehr umschriebene Knoten, während der rechte Lappen wiederum eine totale Infiltration darstellt.

Die Gallenblase ist gross, gefüllt. Die Gallenwege sind frei. In der porta hepatis und dem Ductus hepaticus liegen mehrere krebsige Lymphdrüsen.

Durch Herrn Prof. Grawitz erhielt ich mikroskopische Präparate von diesem Falle, welche noch jetzt nach 21 Jahren, den histologischen Bau der Geschwulst vollkommen deutlich erkennen lassen. Dieselbe besteht aus einem bindegewebigen Gerüstwerk, in dessen Hohlräumen polygonale Zellen liegen, die zwar kleiner als die Leberzellen, sich doch deutlich als deren Abkömmlinge erweisen; sonst unterscheiden sie sich von ihnen auch durch die Färbung, indem sie schwächer tingiert sind, als das normale Lebergewebe. Durch das bindegewebige Gerüstwerk werden die Geschwulstzellen überall von dem Mutterboden getrennt, dessen Zellen in der Umgebung der Geschwulst mässig comprimiert erschienen. Was das Bindegewebe selbst betrifft, so ist sein Stroma ziemlich mächtig aus dünneren und dickeren sich miteinander verflechtenden Balken zusammengesetzt, und bildet wirkliche Krebsalveolen. Die dickeren führen Gefässe, die in den

dünneren fehlen. Das intraacinöse Bindegewebe ist an den meisten Stellen ebenfalls stark gewuchert. —

Über die Histogenese schreibt George Meyer: Die Krebszellen sind Abkömmlinge der secretorischen Drüsenzellen der Leber selbst, die durch schrankenlose Wucherung zur Carcinombildung führen —

Fügen wir nun noch einige allgemeine Betrachtungen über die Histogenese und das Wachstum der primären Leberzellengeschwülste hinzu.

Den Vorgang der Transformation der Leberzellen in Geschwulstzellen beschreibt Schüppel folgendermassen: in den radiär verlaufenden Leberbalken hypertrophiren einzelne Zellen und sondern sich von den Nachbarn; die Contouren derselben werden undeutlich und das Ganze bekommt die Form eines zusammenhängenden Protoplasmaklumpens mit entsprechend vielen Kernen. Diese teilen sich, um die Teilungsprodukte gruppirt sich von neuem das Protoplasma und es treten wieder Grenzlinien zwischen den jetzt vermehrten Kernen auf. Bisweilen lagern sich alsdann die neuen Zellen gleichförmig um ein centrales Lumen; bald aber schreitet die Wucherung und nun in atypischer Weise fort.

Die gleiche Schilderung giebt Rohwedder und führt für die vielkernigen Protoplasmaklumpen die Bezeichnung Riesenzellen ein. Diese Riesenzellen werden in vielen Fällen der Litteratur erwähnt, z. B. von Frohmann, van Heukelom, Schmieden, Eggel, Herxheimer, während sie sich in dem von uns untersuchten Material niemals haben auffinden lassen. Freilich findet auch bei uns die Umwandlung von Leberzellen in Tumorzellen nach einem ganz anderen Typus statt. Die

Zellen behalten hier vollkommen ihre normalen Grenzen und nur in ihrer Anordnung und dem chemischen Verhalten des Protoplasmas Farbstoffen gegenüber, macht sich eine Veränderung bemerkbar, die fortschreitet, bis sich die betreffenden Zellen zu wirklichen Geschwulstbildungen umgewandelt haben. Die Umwandlung des Protoplasmus geht übrigens nicht in allen Fällen in so excessiver Weise vor sich, wie man es nach den Wachstumsverhältnissen des gesammten Tumors erwarten sollte, es ist vielmehr oft geradezu staunenswert, mit welcher Zähigkeit die anatomischen und functionellen Eigenarten der Mutterzellen im einzelnen beibehalten werden.

In dem von uns als 5. und 6. eigener Fall beschriebenen blieb in den Tumorzellen der Vorgang der Fettinfiltration bestehen, selbst zu einer Zeit, als die Geschwulst in all ihren sonstigen Wachstumsbedingungen vollkommen entartet war und Paul, Depage, Lanceraux, van Heukelom, Birch-Hirschfeld geben dasselbe an.

Viel weiter geht dies Bestreben in jenem Fall von Dürr, wo es ihm gelang in den Tumorzellen Glycogen auf mikrochemischen Wege nachzuweisen; es handelt sich dabei um die Leber eines 59j. Mannes, in deren rechtem Lappen sich eine rötliche Geschwulst von Faustgrösse und ausserdem mehrere kleinere Knoten befanden, die in die Venen durchgebrochen waren.

In anderen wieder ist die physiologische Eigenschaft des Mutterbodens die Gallenproduktion von den Tumorzellen beibehalten worden; Giesbers, Hesseling, Hayem et Gilbert (22. Fall), Kelsch et Kiener (2. Fall), Paul erwähnen es von ihren Fällen und Heller fand bei einer 70j. Frau eine grosse Geschwulst in dem unteren abgeschnürten Teil des rechten

Leberlappens, neben kleineren Knoten in der übrigen Leber, die Metastasen in der linken Lunge gemacht hatte; sie bestanden mikroskopisch aus schlauchähnlichen Drüsen und nicht nur im Primärtumor, sondern auch in den Metastasen war das Lumen ausgefüllt von Tropfen und Schollen gelber Galle. Eine ähnliche Beobachtung berichtet Cloin: es bestand multiple Adenombildung in der cirrhotischen Leber eines 60j. Mannes, auf dem mikroskopischen Durchschnitt zeigen die Knoten in ziemlich regelmässigem Bau drüsenschlauchähnliche Neubildungen, die gegen das Nachbargewebe meist durch eine dünne, bindegewebige Membran abgeschlossen sind. Die Drüsenschläuche besitzen sämtlich ein Lumen, und setzen sich aus Zellen zusammen, die zwar kleiner als normale Leberzellen, ihnen aber doch in all ihren sonstigen Eigenschaften gleichen. Der Tumor hatte Metastasen in den Lungen gemacht, und sowohl in der Primärgeschwulst, wie in diesen Metastasen war von den Tumorzellen Galle secerniert und in das Lumen abgeschieden worden.

Ist die Neubildung einmal zur Selbständigkeit gegenüber dem Mutterboden gelangt, so stehen ihr zwei Wege zum weiteren Wachstum offen, einmal, dass sie sich durch Proliferation ihrer eigenen Zellen vergrössert und das Nachbargewebe successive verdrängt und zur Atrophie bringt, das ist ganz unzweifelhaft in meinen Fällen so, oder aber dass die angrenzenden Leberzellen nach und nach in die krebsige Umwandlung hineingezogen werden und so den Tumor gleichsam durch Apposition vermehren (Siegenbeck van Heukelom, Schmidt), schliesslich auf beide Art, einen Umwandlungsprocess der Leberzellen in Geschwulstgewebe, der in späteren Stadien sistirt und einem autogenen Wachstum Platz macht. (Froh-

mann.) Heussi wendet sich in einer Dissert. aus dem pathol. anat. Institut zu Zürich gegen Siegenbeck van Heukelom wie überhaupt gegen die Annahme, dass sich die malignen Adenome durch bis dahin normale Leberzellen der Nachbarschaft, die sich in Geschwulstzellen umwandeln, vergrössere. Er kommt vielmehr an der Hand eines eigenes Falles zu der Ansicht, dass die Lebertumoren, wie alle anderen, nur aus sich herauswachsen, dass die Geschwulstzellen keine inficirenden Eigenschaften für die Nachbarzellen besitzen, dass von den Randteilen eines Tumors unter keinen Umständen auf die Genese desselben geschlossen werden darf.

Hiermit wendet er sich nicht nur gegen van Heukelom, sondern auch gegen Cloin und viele andere, denn in der Litteratur galt es als sicherster Beweis, dass Leberzellen resp. Gallengangsepithelien die Matrix der Geschwülste abgegeben hatten, wenn ein Übergang von den Elementen des Tumors zu einer dieser Zellarten nachgewiesen werden konnte. — Was die von uns mitgeteilten Fälle betrifft, so bestätigen sie wie gesagt die von Heussi aufgestellte Behauptung, dass das Wachstum allein autogen vor sich gehe.

Litteratur.

Eine genaue Besprechung der Casuistik der Lebergeschwülste hieran anzuschliessen, ist nicht meine Absicht; es gibt eigentlich keine Arbeit der letzten Jahre, wo dies nicht in mehr oder minder ausführlicher Weise geschehen wäre und die letzte sehr genaue Besprechung ist 1901 von Eggel nach Art einer Statistik veröffentlicht worden. Nur einige Arbeiten der neuesten Zeit sollen hier angeführt werden.

Schmieden: Es handelt sich um die Leber eines 48j.

Mannes, der Potator gewesen war. Dieselbe ist in allen Dimensionen um ein geringes vergrössert; fühlt sich leicht derb an; die Oberfläche ist äusserst grobhöckrig und zwar haben die Höcker durchschnittlich Erbsengrösse, erreichen aber einen Durchmesser von 1½ cm; sie schimmern teils rotbraun, teils dunkelgrün, in den grösseren Knoten mehr hellgelb durch den etwas verdickten Leberüberzug hindurch. Auf dem Durchschnitt liegen zwischen braunroten Inseln von Leberparenchym wieder die schon oberflächlich sichtbaren, gelbweissen Inseln, die sehr weich, über die Schnittfläche hervorquellen. Ausserdem besteht eine schwere annuläre Cirrhose; Metastasenbildung oder Gefässthrombosen lassen sich nicht auffinden. Mikroskopisch treten die Neubildungen wieder in Form vielfach gewundener Zellschläuche auf, die Schmieden nach Jungmanns Vorgang treffend mit den Windungen der Grosshirnhemisphären vergleicht. In den Zellen derselben findet eine äusserst lebhafte Zellproliferation statt, die sich nicht nur in den peripheren Partieen, sondern im ganzen Tumor in gleicher Weise bemerkbar macht; durch das starke Wachstum werden die benachbarten Leberzellen atrophisch und gehen zu Grunde. Nur an den dichten cirrhotischen Bindegewebszügen macht die Wucherung im allgemeinen halt und nur an einer einzigen Stelle konnte Schmieden ein krebsig infiltratives Vordringen in die Spalten des Bindegewebes beobachten. Dass der Fall mit dem von mir als 5. beschriebenen sehr grosse Ähnlichkeit hat, braucht nicht erst hervorgehoben zu werden.

Im Verlauf seiner Arbeit wirft Schmieden die Frage auf, ob die Neubildung der Leberzellen, wie sie bei der Cirrhose vorkommt, eine wirkliche Neubildung von secretorischen Leberzellen sei, oder ob es sich nicht vielmehr um eine

vicariirende Hyperplasie und Hypertrophie handle; eine Ersatzwucherung und nicht eine echte Regeneration, deren Hauptquelle nicht in den Leberzellen, sondern in den Gallengangsepithelien zu suchen sei, aus denen sich normal functionirendes, secernirendes Leberparenchym nach embryonalem Typus wiederbilde. Er legt seinen Ausführungen die Untersuchungen v. Podwyssozki's zu Grunde.

Es scheint jedoch, als ob sich diese Annahme auf entwickelungsgeschichtlich falsche Voraussetzungen stützt; denn nach Hertwig, Lehrbuch der Entwickelungsgeschichte d. Menschen und d. Wirbeltiere, besteht zu Anfang ein Netzwerk von bald hohlen, bald soliden Lebercylindern, von diesen wird ein Teil zu Ausführungsgängen (Ductus biliferi) und zwar dadurch, dass sich die Lebercylinder in den Fällen, in denen sie solid erschienen, auszuhöhlen beginnen und ihre Zellen sich zu einem cubischen oder cylindrischen Epithel um das Lumen herum ordnen. Der übrige Teil liefert das secretorische Leberparenchym. Und an einer späteren Stelle heisst es: die Gallengangscapillaren sind durch Aushöhlung der primären Lebercylinder entstanden.

Bonnet: Entwickelungsgeschichte der Haustiere schreibt über denselben Gegenstand: ein Teil der epithelialen Lebercylinder wird zu Gallengängen, dadurch, dass deren Zellenreihe unter Annahme cubischer oder cylindrischer Form sich verkleinern und um eine axiale Lichtung ordnen, der Rest der Epithelstränge wird zu den Leberzellen und bildet das secernirende Epithel der Leber. Danach findet doch eine Umwandlung von Gallengangsepithelien in Leberzellen nicht statt. Wenn Schmieden nicht etwa die primäre noch ganz indifferenzirte Ausstülpung aus dem Darm, die zwar in ihrem letzten

Teil später zum Gallengang wird, schon jetzt mit diesem Namen belegen will. Aber diese embryologischen Thatsachen haben natürlich durchaus keine Verbindlichkeit, Regenerationsvorgängen im späteren Leben gegenüber; vielmehr findet hier nach den v. Podwyssozki'schen Untersuchungen eine Regeneration des Lebergewebes sowohl aus den Leberzellen, wie aus den Gallengangsepithelien statt und zwar überwiegt bei den Versuchen an Ratten und Katzen die Regenerationsfähigkeit der ersteren, während bei Kaninchen und Meerschweinchen die der letzteren mehr in den Vordergrund tritt. Danach ist eine wirkliche Regeneration der zu Grunde gegangenen Leberzellen durch diese selbst nicht ausgeschlossen, wenn es sich auch bei den Zellbildungen nach Cirrhose und Atrophie wohl mehr um Proliferations- als um Regenerationsvorgänge handeln dürfte.

Einen Gegensatz zu den von uns bearbeiteten Fällen stellt eine Veröffentlichung von Fraser dar; während nämlich bei uns, wie überhaupt in den meisten Fällen der Litteratur, nur je eine Zellart sich an der Neubildung zu beteiligen pflegt, entweder die Gallengangsepithelien oder aber die Leberzellen, sind dort beide Zellarten zu selbstständigem Wachstum gelangt und haben zu Geschwulstbildungen geführt.

Ein Fall von congenitalen Leberzellenadenomen der in der Litteratur wohl einzig dastehen dürfte, ist aus dem pathologisch-anatomischen Institut zu Pisa von Pepere mitgeteilt worden. Es handelt sich um einen 21jährigen Mann. Bei der Sektion zeigte es sich, dass das grosse Netz von einer Unzahl graurosa bis hellroter Knoten übersät ist, die im allgemeinen von derber Consistenz, ganz das Aussehen von Neubildungen haben und in ihrer Grösse äusserst wechseln.

Die kleinsten sind kaum hirsekorngross, während andere über Erbsengrösse erreichen. Dieselben Knoten finden sich überall im Peritoneum parietale bis hinauf zum Zwerchfell und unten hinab bis ins Becken; ebenso sind sie in einer grossen Anzahl auf dem Mesenterium und auf der Tunica serosa des Duodenums und des Dünndarms zu finden, während das zwischen den Neubildungen gelegene Peritoneum durchaus normal ist. Die Knoten sind meist isolirt und selbst dort, wo mehrere sich zu einem grösseren zusammenlegen, bleibt immer eine Grenze zwischen ihnen gewahrt, sodass hier ein gelapptes Aussehen entsteht.

In dem Ligamentum falciforme finden sich die gleichen Knoten, aber in bedeutend geringerer Anzahl; das Centrum des rechten Leberlappens wird von einer Geschwulst eingenommen, die die Grösse eines mässigen Apfels hat und durch hindurchziehende Bindegewebszüge ein gelapptes Aussehen erhält. Das übrige Lebergewebe zeigt keine Veränderungen, die portalen Lymphdrüsen sind normal und auch in den übrigen Organen findet sich nichts Pathologisches. Histologisch sind alle Knoten ebenso wie die solitäre Lebergeschwulst gleichartige Gebilde, sie stellen typische Leberzellenadenome dar und Pepere nimmt an, das sie congenital infolge einer Entwicklungsanomalie entstanden sind.

* * *

Nachdem wir so einen Überblick über das ganze Gebiet der epithelialen Lebergeschwülste gewonnen haben, scheint es angebracht, einen Versuch zu machen, dies ganze umfangreiche Material nach bestimmten Gruppen zu ordnen. Zwar fehlt es an solchen in der früheren Litteratur nicht, aber zum Teil mangelte damals das casuistische Material, dann stand

auch der schwankende und wenig begrenzte Begriff des Adenoms hindernd im Wege; dieser ist freilich, wie wir zeigten, auch in der neuesten Zeit um nichts bestimmter geworden, aber nachdem wir seine Grenze nach der Hyperplasie hin festgelegt und auch die Berechtigung des Begriffs „malignes Adenom“ nachgewiesen haben, schien es doch des Versuchs wert, nach den von uns vertretenen Gesichtspunkten eine neue Einteilung aufzustellen.

Nach der Matrix erhalten wir zunächst zwei grosse Gruppen, die sich dann wieder in speciellere gliedern würden:

A. Tumoren, welche aus den intrahepatischen Gallengängen hervorgegangen sind.

I. Skirrhus:

Die reichliche Bindegewebswucherung, die mit atypischen Wucherungen des Epithels einhergeht, lässt es zu hoch ausgebildeten Zellformationen nicht kommen.

II. Cylinderzellen-Krebs.

Typische Krebsalveolen, mit der Tendenz zur Lumenbildung, die Zellen haben das Bestreben, vollendete Cylinderformen anzunehmen. (Adenocarcinome) oder die mehr oder minder typischen Zellen producieren Gallerte, woraus dann der Gallertkrebs hervorgeht.

B. Tumoren, welche aus den Leberzellen hervorgegangen sind.

I. Multiple knotige Hyperplasie.

Ein compensatorischer Vorgang, welcher einzelne Zellcomplexe eines vorher krankhaft veränderten Leberparenchyms betrifft, die hyperplastischen Inseln

ahmen in ihrer Structur das Lebergewebe nach, behalten stets die functionellen Eigenschaften desselben und bleiben im Verbande mit dem Mutterboden.

II. Adenom.

Zellbildungen, welche sich in ihrem Wachstum von dem Mutterboden freigemacht haben; sie wachsen auf Kosten desselben, das zur Seite gedrängt wird und atrophirt; nach einer gewissen Lebensdauer fallen sie regressiven Processen anheim. Sie können congenital vorkommen und sind des öfteren solitär.

III. Malignes Adenom.

Ein Entartungsprodukt des einfachen Leberadenoms. Eine scharfe Grenze nach diesem hin lässt sich insofern nicht ziehen, als es sich successive aus ihm entwickeln kann. Eine infiltrativ wuchernde Geschwulst, die zur Metastasenbildung neigt. Histologisch ist sie den Strumen der Nebennieren analog.

IV. Lebercarcinom.

Tumoren, bei denen neben Leberzellen auch das Bindegewebe sich aktiv an dem Wucherungsprozess beteiligt und wirkliche Krebsalveolen gebildet hat.

Schlussfolgerungen.

Die primären Lebergeschwülste können sowohl die Leberzellen, wie die Gallengangsepithelien als Matrix haben.

Die aus den intrahepatischen Gallengangsepithelien hervorgegangenen Geschwülste ahmen in ihrer Structur den histologischen Bau der Krebse der grossen Gallenwege nach.

Die Krebse der grossen Gallenwege sind entweder skirrhusartige Bildungen oder Cylinderzellenkrebse mit Neigung zur Lumenbildung (Adenocarcinome) resp. Gallertbildung (Gallertkrebse).

Die Leberzellengeschwülste bewahren in ihren Zellen meist charakteristische Übereinstimmungen mit den normalen Leberzellen.

Die Grenze zwischen Hyperplasie und Adenom lässt sich nur auf histologischer Basis ziehen, massgebend ist, ob die Geschwulst zum selbständigen Wachstum gegenüber dem Mutterboden gelangt.

Das maligne Adenom entsteht durch Entartung des einfachen Leberadenoms; es setzt sich histologisch aus gewucherten Leberzellenderivaten und Blutgefässen zusammen, im Gegensatz zum Leberkrebs, wo auch das Bindegewebe aktiv beteiligt ist.

Zum Schluss bleibt mir noch die angenehme Pflicht, meinem hochverehrten Lehrer Herrn Prof. Grawitz den allerverbindlichsten Dank für die Überweisung der Arbeit, sowie für die gütige Unterstützung bei der Ausführung derselben auszusprechen.

Litteratur.

Beneke, Zur Lehre von der Versprengung von Nebennierenkeimen in der Niere; nebst Bemerkungen zur allgemeinen Onkologie. Zieglers Beitr. IX. 1891. S 484.

Birch-Hirschfeld, Bösartige Neubildungen in der Leber. Gerhardts Handb. d. Kinderkrankh. Bd. IV. 1880.

Bonnet, R., Grundriss der Entwickelungsgeschichte der Haussäugetiere. p. 141 ff. 1891.

Brenner, M., Über das primäre Carcinom des Ductus choledochus. Virch. Arch. B. 158. Hft. 2.

Brissaud, Adénome et cancer hepatique. Arch. gén. de méd. 1885 août.

Cloin, Über multiple Adenombildung in einer cirrhotischen Leber. Metastatische Adenome in den Lungen. Galleproduktion in sämtlichen Adenomen. Prag. med. Wochenschr. 1900. Nr. 22 u. 23.

Deetz, E., Vier weitere Fälle von Plattenepithelkrebs d. Gallenblase, ein Beitrag zur Frage der Epithelmetaplasie. Virch. Arch. Bd. 164. Hft. 3.

Delaunay, Tumeurs du foie (Epith. adénoide enkysté). Progr. méd. 1876. p. 561.

Delkeskamp, Über das primäre Carcinom der Leber mit besonderer Berücksichtigung der Histiogenese des Carcinoms im allgemeinen. Freiburg 1896. In.-Diss.

Derignac, Epithelioma du foie (Adenoma). Progr. méd. 1884. p. 30 f.

Durr, Cancer avec cirrhose. Bull. Soc. anat. 1891. p. 365.

Eggel, Über das primäre Carcinom der Leber, Ziegler's Beitr. 1901. Bd. XXX. pp. 506—604.

Fraser, H., Ein Fall von Lebercirrhose mit multipler Adenombildung. Virch. Arch. Bd. 165. Hft. 3.

Frohmann, Über das Leberadenom mit Bemerkungen über Teilungsvorgänge in den Leberzellen. Königsberg 1894. In.-Diss.

Giesbers, Bijdrage tot de kennis van primair Levercarcinom. Utrecht 1879. In.-Diss.

Grawitz, Über Adenocarcinome. Verhandl. d. medizinisch. Vereins zu Greifswald. 1900—1901. p. 22 ff.

Hayem et Gilbert, Cancer primitif du foie, cancer secondaire des Lymphatiques, des ganglions du hile et de la veine porte. Rev de Med. 1883.

Hânot et Gilbert, Études sur les maladies du foie. Paris 1888.

Hansemann, Über primären Krebs der Leber. Berl. klin. Wochenschrift. 1890. Nr. 16.

Heller, Ein Befund von Galle produzierenden Metastasen in der Lunge. Verhandl. d. Ges. deutscher Naturforsch. u. Ärzte. 67. Vers. z. Lübeck 1895. II. 2.

Herxheimer, Über einen Fall von Adenocarcinom der Leber. Centrbl. f. allgem. Pathol. u. Anat. 1902. Bd. XIII. Nr. 18.

Hesseling, D. prim. Leberkrebs. München 1895. In.-Diss.

Hertwig, O., Lehrbuch d. Entwickelungsgeschichte d. Menschen und der Wirbeltiere. 6. Aufl. p. 330 ff.

Heussi, P., Über das Wachstum d. Adenocarcinoms d. Leber. Zürich 1898. In.-Diss.

Homann, Ein Fall von Leberadenom. Würzburg 1888. In.-Diss.

Jungmann, Ein Fall von cirrhotischer Leber, Adenombildung und Übergang derselben in Carcinom. Berlin 1881. In.-Diss.

Kelsch et Kiener, Contribution à l'histoire de l'adenome du foie. Arch. de physiol. norm. et pathol. 1876. p. 662 ff.

Kindt, Beitrag zur Histogenese prim. Lebercarcinome. Kiel 1882. In.-Diss.

Lanceraux, Contribution à l'étude de l'hépato-adénome (adénome hepatique). Gazette médic. de Paris 1868. Nr. 45, 50, 52.

Letulle, Cancer primitif du foie. Paris 1878. Nr. 40.

Marchand, Über knotige Hyperplasie der Leber. Med. Ges. z. Leipzig 1902. Münch. med. Wochenschr. 1902. Nr. 21 p. 901.

Markwald, D. multiple Adenom der Leber. Virch. Arch. 1896. Bd. 144.

Nölke, Ein Fall von prim. Leberkrebs. Kiel 1894. In.-Diss.

Ohloff, E., Über Epithelmetaplasie und Krebsbildung an der Schleimhaut von Gallenblase und Trachea. Greifswald 1891. In.-Diss.

Paul, Cases of adenoma and primary carcinoma of the liver. Trans. of. Path. Soc. of London 1885. Bd. 36.

Pepere, Dell' origine congenita dell' adenoma solitario del fegato. Archivio per le sc. med. 1902. Vol. 26. N. 7.

Perls, Lehrbuch d. allg. Path. Anat. u. Pathogenese 1877. Bd. I.

Poirée, E., Du cancer du foie avec circhose. Lyon 1899/00. Thèse.

Podwyssozki, Experim. Untersuchungen über d. Regeneration d. Drüsengewebe. I. Teil. Untersuchungen über d. Regeneration d. Lebergewebes. Ziegler's Beitr. Bd. I. 1884.

Raupp, R., Über einen Fall von primärem Carcinom d. Leber. Kiel 1901. In.-Diss.

Riesenfeld, Über 69 Fälle von Krebs d. Leber. Berlin 1868. In.-Diss.
Schmidt, Über Seretionsvorgänge in Krebsen d. Schilddrüse und d. Leber und in ihren Metastasen. Virch. Arch. Bd. 148. 1897.
Schmieden, Lebercirrhose und multiple Adenombildung in der Leber. Virch. Arch. Bd. 159. 1900.
Schüppel, Path. Anat. d. Leberkrebses. Ziemssens Handb. d. spec. Path. u. Ther. 1878. Bd. VII.
Siegenbeck van Heukelom, Das Adenocarcinom der Leber. Ziegler's Beitr. Bd. XVI. 1899.
Simmonds, Die knotige Hyperplasie und d. Adenom d. Leber. Arch. f. klin. Medizin. 1884. Bd. 34.
Sokoloff, Ein Adenocarcinom mit Flimmerepithelzellen in der Leber Virch. Arch. Bd. 162. Hft. I.
Wittwicky, Zur Lehre von den adenoiden Neubildungen der Leber. Zeitschr. f. klin. Med. 1899. Bd. 36.
Zahn, Beiträge z. Aetiologie d. Epithelialkrebse. Virch. Arch. 1899. Bd. 117.

Lebenslauf.

Am 20. März 1879 wurde ich zu Greifswald in Pommern geboren; meine Eltern sind der städtische Beamte Carl Dibbelt und Bertha Dibbelt geb. Holz. Den ersten Schulunterricht erhielt ich auf der Vorschule meiner Vaterstadt und besuchte dann das Gymnasium ebendort, das ich am 18. März 1898 mit dem Zeugnis der Reife verliess. Am 4. Mai desselben Jahres wurde ich an der königl. preuss. Universität zu Greifswald immatrikuliert und am nächsten Tage in das Album der medizinischen Fakultät inscribiert. Während meines ersten Semesters genügte ich dem ersten Teil meiner Dienstpflicht bei dem Inf.-Reg. Prinz Moritz von Anhalt-Dessau (5. pomm.) Nr. 42 und wurde am 1. Okt. 1898 als Gefreiter zur Reserve beurlaubt.

Am Ende meines 4. Semesters und zwar am 20. Februar 1900 bestand ich die ärztliche Vorprüfung. — Nachdem ich Ende S.-S. 1902 exmatrikuliert war, unterzog ich mich im W.-S. 1902/03 der ärztlichen Staatsprüfung, die ich am 7. Februar 1903 vollendete; am 18. Februar 1903 bestand ich das Examen rigorosum.

Während meiner Studienzeit habe ich die Vorlesungen, Kliniken und Kurse folgender Herren Professoren und Dozenten besucht:

Ballowitz, Bier, Bonnet, Busse, Grawitz, Hoffmann, Jung, Krabler, Krehl, Landois †, Leick, Limpricht, Löffler, Lüthje, Martin, Müller, Peiper, Richarz, Ritter, Schirmer, Schulz, Schütt, Solger, Strübing, Triepel, Westphal.

Allen diesen meinen verehrten Lehrern, insbesondere den Herren Prof. Prof. Bier, Grawitz, Geh. Medizinalrat Krabler, Martin, Solger, bei denen ich als Volontair tätig sein durfte, sage ich an dieser Stelle meinen wärmsten Dank.

Thesen.

I.

Die primären Lebergeschwülste können sowohl von den Leberzellen, wie von den Gallengangsepithelien ihren Ausgang nehmen.

II.

Bei Eclampsie in partu ist die möglichst schnelle Beendigung der Geburt indicirt.

III.

Bei seniler Gangrän ist die Amputation mittels Zirkel- oder Ovalairschnittes der Bier'schen Osteoplastischen Operation vorzuziehen.

Fig. I.

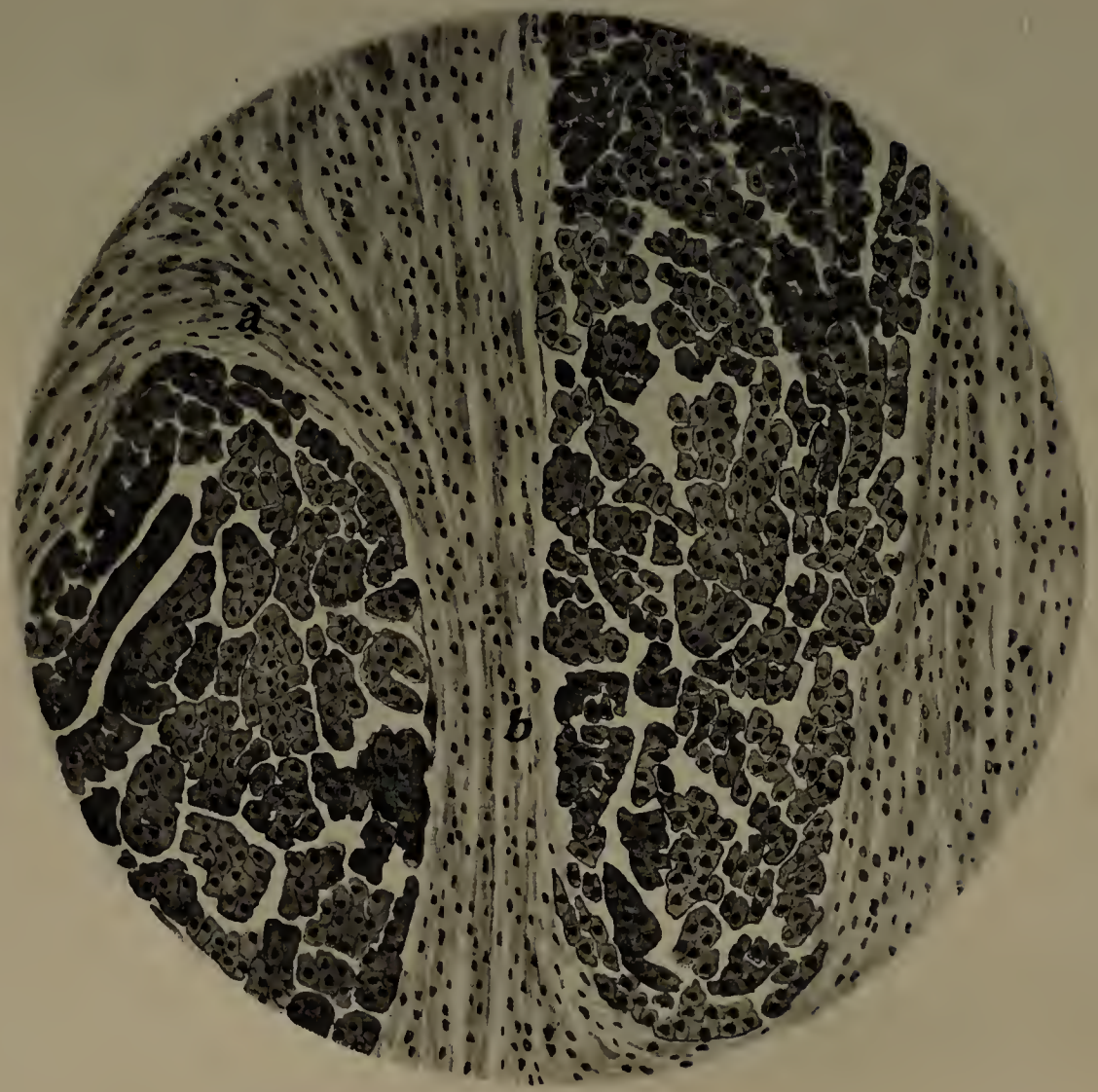
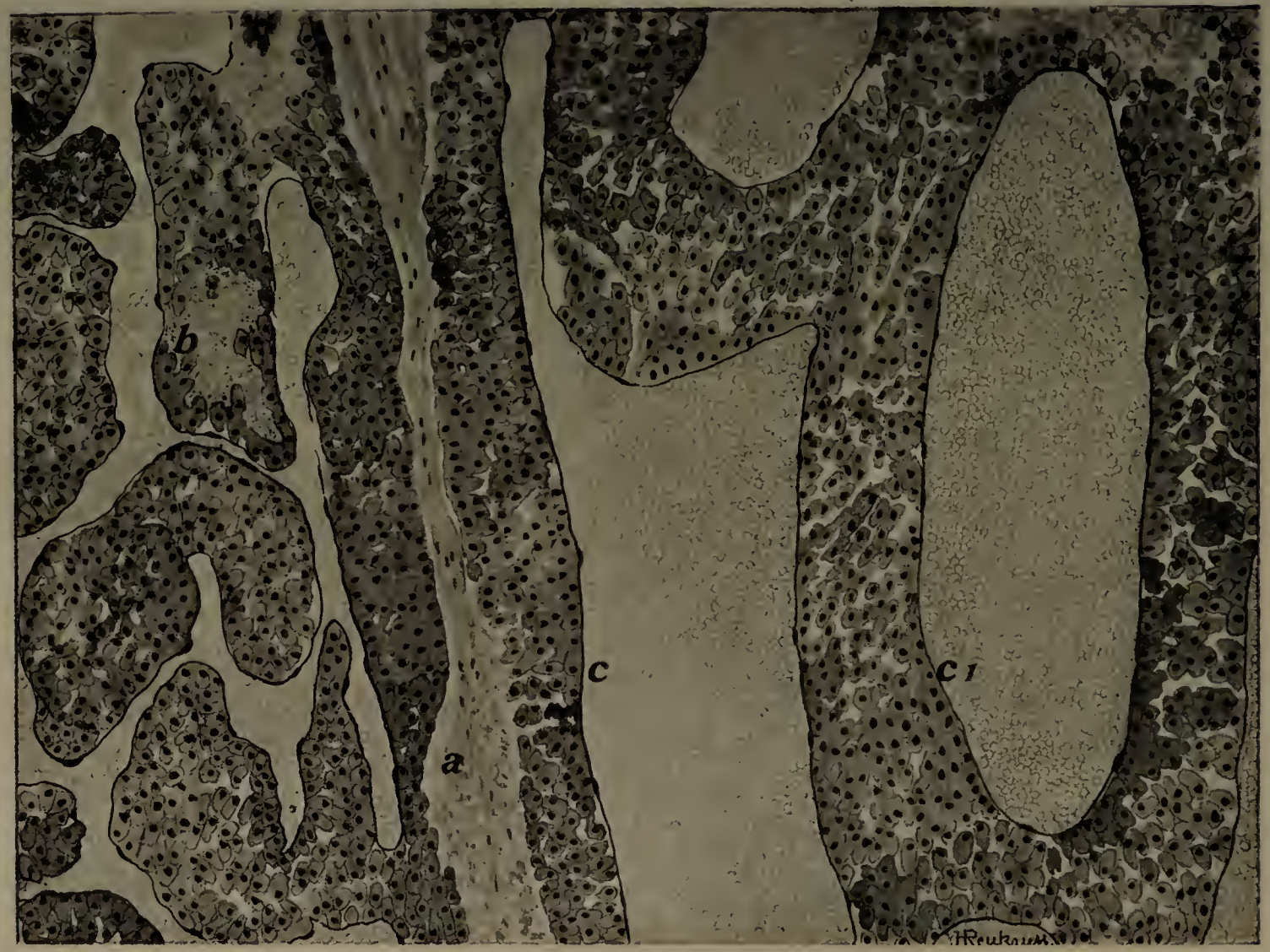
Fig. II.